

UNIVERSIDADE FEDERAL DE PERNAMBUCO  
DEPARTAMENTO DE ANATOMIA

# **ANATOMIA**

**INTRODUÇÃO À ANATOMIA**

**OSSOS - GENERALIDADES**

**ARTICULAÇÕES - GENERALIDADES**

**MÚSCULOS - GENERALIDADES**

1ª EDIÇÃO CONJUNTA

RECIFE  
2006

**Reitor da UNIVERSIDADE FEDERAL DE PERNAMBUCO**

Prof. Amaro Henrique Pessoa Lins

**Chefe do DEPARTAMENTO DE ANATOMIA**

Profa. Elizabeth da Silveira Neves

**REVISORES**

Introdução à Anatomia

Prof. Austregezilo Vieira da Costa Sobrinho

Ossos - Generalidades

Profa. Maria de Fátima Galdino da Silveira

Articulações - Generalidades

Profa. Carla Cabral dos Santos Accioly Lins

Músculos - Generalidades

Prof. José Antônio Cardoso

**RESPONSÁVEL PELA EQUIPE DE DIGITAÇÃO DO TEXTO**

Prof. Aluizio José Bezerra

**RESPONSÁVEL PELA CONFIGURAÇÃO DO TEXTO E INSERÇÃO DAS FIGURAS**

Profa. Elizabeth da Silveira Neves

Prof. Thiago Henrique Mucabel Soares

Prof. Vanildo Júnior de Melo Lima

**DESENHOS**

Antonio José Matias

Paulo de Tarso

ESTA 1ª EDIÇÃO CONJUNTA FOI REALIZADA TENDO COMO BASE AS APOSTILAS DE INTRODUÇÃO À ANATOMIA (6ª EDIÇÃO), OSSOS-Generalidades (3ª EDIÇÃO), ARTICULAÇÕES-Generalidades (3ª EDIÇÃO) E MÚSCULOS-Generalidades (6ª EDIÇÃO), COORDENADAS E EXECUTADAS PELO PROFESSOR João Rodrigues de Sampaio.

## SEÇÃO I - INTRODUÇÃO À ANATOMIA

### 1 - CONSIDERAÇÕES GERAIS

#### A - HISTÓRICO

Ao falarmos da História da Anatomia vale a pena prestar uma homenagem merecida a André Vesálio (Fig.1) considerado por muitos como o maior Anatomista da Renascença. Alguns o consideram também o pai da Anatomia Moderna. O ano de 1543 marcou uma grande data no conhecimento do corpo humano: Vesálio publica importantíssima obra de ANATOMIA intitulada "De Humani Corporis Fabrica". Este monumental trabalho foi um grande evento na história do pensamento humano por ter sido não apenas o primeiro tratado completo sobre a Anatomia Humana, mas também por ser a primeira obra científica publicada e ilustrada de modo que, até nos dias de hoje, provoca admiração.



Fig.1 - André Vesálio

Na realidade, a história da ANATOMIA é tão antiga quanto à própria Humanidade. Esculturas pré-históricas encontradas em cavernas de várias regiões e contando com mais de 25.000 anos, são evidências de que o Homem primitivo teve interesse na forma e estrutura dos seres então viventes, assinalando as principais massas musculares, representando simbolicamente o coração e o fígado, ou indicando os locais mais vulneráveis dos animais (Fig.2).




Fig.2 - Desenhos de Animais Pré-Históricos. As setas indicam locais vulneráveis.

Podemos dizer então, que a ANATOMIA nasceu quando o Homem primitivo teve a curiosidade despertada no interesse de "observar" nos animais ou em semelhantes as "partes" que os constituíam. Surgiram então as primeiras dissecações, as quais consistiam em expor, através de incisões ou de cortes planejados, as estruturas do corpo, procurando estabelecer uma relação de dependência entre a forma e função; muito embora o interesse primordial da ANATOMIA esteja na estrutura, esta, e a função, devem sempre ser consideradas simultaneamente. Como bem disse FERNEL, a Anatomia está para a Fisiologia assim como a Geografia está para a História, isto é, ela prevê o local para os eventos.

A Anatomia, enquanto puramente macroscópica e na pesquisa da constituição do corpo humano, conservou caráter puramente analítico; foi a descoberta de meios ópticos, cada vez mais potentes, que permitiu uma pesquisa microscópica e levou-nos a ultrapassar os limites clássicos da morfologia, fazendo-nos penetrar em campos afins, diretamente ligados à Anatomia. Nasceram assim a Citologia (estudo da célula), a Embriologia (estudo do desenvolvimento do indivíduo), e a Histologia (estudo dos tecidos), ciências essas que, embora constituam especializações, são ramos da Anatomia.

A importância desta ciência, tanto para o médico como para o biólogo, é evidente. Dificilmente o fisiologista poderá compreender o funcionamento dos distintos órgãos e sistemas se desconhece os caracteres morfológicos e estruturais destes.

Muitos pensam que a tarefa da Anatomia limita-se à preparação de cadáveres e como a construção do corpo humano já deve ser conhecida, ela não tem mais problemas como ciência. Igual raciocínio deveria ser aplicado à química, que deveria extinguir-se quando todas as combinações fossem descritas. É importante salientar que a real finalidade da Anatomia é compreender o sentido da forma e da construção do corpo vivo. Ela começa pela catalogação das formas estáticas para depois relacioná-las com o elemento vivo. O desmembramento do cadáver é apenas o caminho possível de pesquisar a sua composição. A

Anatomia, escreveu Vesálio, com toda fulgurância do seu gênio no prefácio de sua obra De Humani Corporis Fabrica, "deve realmente ser considerada como o fundamento sólido de toda arte da medicina e é sua preliminar essencial".

#### **B - DEFINIÇÃO DE ANATOMIA**

A Anatomia é, num sentido amplo, a ciência que estuda a forma e a estrutura dos seres e das coisas. Baseados nessa definição, têm a Zoo-Anatomia que estuda o reino animal, Fito-Anatomia que estuda o reino vegetal e a Mineralo-Anatomia que estuda o reino mineral. O estudo da estrutura dos cristais, em particular, é denominado de Cristaló-Anatomia. Em relação ao reino animal, a Anatomia estuda macro e microscopicamente a constituição e o desenvolvimento dos seres organizados. O termo Anatomia usado em sentido genérico, sem nenhum qualificativo, refere-se sempre à Anatomia Humana.

A palavra Anatomia, de origem grega, (Ana=em partes e tomia=seccionar), significa seccionar ou cortar o corpo em segmentos ou partes. O termo dissecação, de origem latina, é equivalente a Anatomia.

#### **C - NOMENCLATURA ANATÔMICA**

Nomenclatura Anatômica é o conjunto de termos empregados para indicar e descrever as partes do organismo. É realmente a base da linguagem anatômica, pois a ANATOMIA, como toda ciência, tem sua linguagem própria.

No final do século passado, o conhecimento acerca do corpo humano adquiriu crescente importância, chegando mesmo uma determinada estrutura receber denominações diferentes. O número de vocábulo foi amontoando-se de tal forma que mais de 50.000 termos estariam sendo utilizados para aproximadamente 5.000 formações do corpo humano. Foi então quando os ANATOMISTAS da época resolveram fazer a primeira tentativa de uniformizar e criar uma nomenclatura anatômica internacional, sendo realizado o primeiro Congresso em Basileia no ano de 1895. A primeira Nomenclatura divulgada ficou conhecida como "Basle Nomina Anatômica" (B.N.A.). No entanto, essa Nomenclatura foi revisada em sucessivos Congressos de Anatomia para, finalmente, em 1955, em Paris, ser aprovada oficialmente a Nomenclatura Anatômica, conhecida sob a sigla de P.N.A. (Paris Nomina Anatômica). Revisões subseqüentes foram feitas em 1960, 1965 e 1970, visto que a nomenclatura Anatômica tem caráter dinâmico, podendo ser sempre criticada e modificada, desde que haja razões suficientes para as modificações e que estas sejam aprovadas em Congressos Internacionais de Anatomia.

Os princípios estabelecidos pela Comissão Internacional de Nomenclatura Anatômica foram os seguintes:

- 1 - Que cada estrutura seja designada por um único termo;
- 2 - Que os termos na lista oficial sejam escritos em latim, mas cada país tem a liberdade de traduzi-los para a sua própria língua.

3 - Que os termos sejam fáceis de memorizar e que tenham algum valor informativo ou descritivo.

4 - Que os Epônimos (nomes de pessoas) não sejam empregados.

Na designação das estruturas foram consideradas: a forma do órgão (por exemplo, o músculo deltóide); a sua situação (por exemplo, o nervo mediano); as suas conexões (por exemplo, o músculo intercostal); a sua função (por exemplo, o músculo flexor dos dedos); a sua relação com o esqueleto (por exemplo, a artéria radial); o seu trajeto (por exemplo, a artéria circunflexa); critério misto (por exemplo, músculo extensor radial longo do carpo, no qual são considerados: a função, situação, comprimento e inserção).

## 2 - DIVISÃO DA ANATOMIA

Para fins de estudo a Anatomia pode ser considerada sob os seguintes aspectos: macroscópica, microscópica, sistêmica (descritiva), topográfica (cirúrgica ou regional), antropológica (racial), biotipológica (constitucional), comparativa, radiológica, de superfície, artística, etc.

A - **ANATOMIA MACROSCÓPICA** realiza o estudo do corpo humano macroscopicamente, isto é, sem contar com o auxílio de nenhum instrumento óptico. Geralmente utiliza na prática, como material de estudo, o cadáver de indivíduo adulto considerado normal. Estuda pela dissecação, peças previamente fixadas em soluções apropriadas.

B - **ANATOMIA MICROSCÓPICA** utiliza o microscópio para estudar as estruturas impossíveis de serem visualizadas macroscopicamente.

C - **ANATOMIA SISTÊMICA** estuda o corpo humano dividido em sistemas. A figura 3 mostra o exemplo de um sistema. Trata-se do sistema encarregado de elaborar e excretar a urina, denominado por esta razão de Sistema Urinário. Os órgãos componentes deste sistema são os rins, ureteres, bexiga e a uretra. Podemos então definir um sistema como sendo um conjunto de órgãos que se agrupam a fim de cumprir uma função determinada. A Anatomia sistêmica encarrega-se, portanto, do estudo macroscópico e microscópico dos órgãos constituintes dos sistemas do organismo, levando em consideração suas afinidades morfo-funcionais. Os sistemas que compõem o organismo ou corpo são os seguintes: Tegumentar, Esquelético, Articular, Muscular, Nervoso, Circulatório, Digestório, Urinário, Genitais Masculino e Feminino, Endócrino e Sensorial.

Os termos sistemas e aparelhos são considerados sinônimos, porém, o aparelho locomotor é formado pelos sistemas esquelético e muscular.

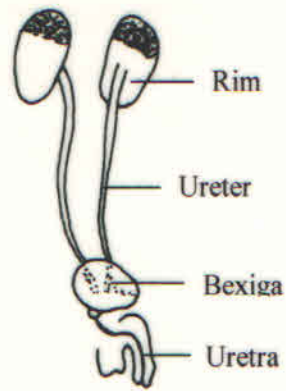


Fig.3 - Sistema Urinário

D - **ANATOMIA TOPOGRÁFICA** estuda as partes dos sistemas e suas relações recíprocas numa determinada área corpórea. É também chamada Anatomia Regional, porque estuda o corpo humano dividido em regiões. É de grande importância para o cirurgião. A figura 4 mostra uma região da face denominada região labial. Nessa região podemos ver músculos, artérias, veias e nervos que são estruturas pertencentes aos sistemas: tegumentar, muscular, circulatório e nervoso, respectivamente. É sempre oportuno lembrar que na exploração de uma determinada área corpórea, o cirurgião terá que lidar com estruturas pertencentes aos mais diversos sistemas.

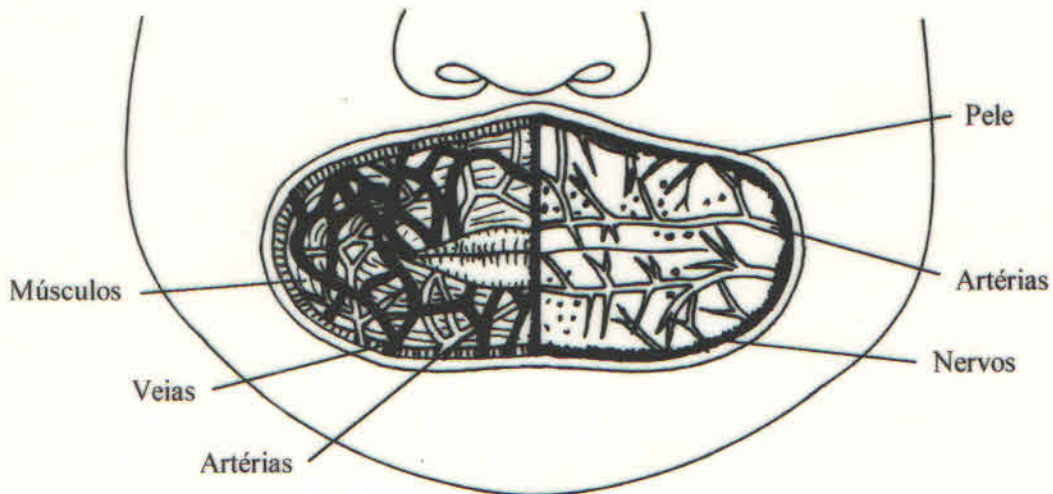


Fig.4 - Região Labial

E - **ANATOMIA ANTROPOLÓGICA** estuda os tipos raciais.

F - **ANATOMIA BIOTIPOPOLÓGICA** ou **CONSTITUCIONAL** trata dos tipos morfológicos constitucionais.


G - **ANATOMIA COMPARADA** estuda, comparando, órgãos de indivíduos de espécie diferentes.

H - **ANATOMIA DE SUPERFÍCIE** estuda a forma externa do corpo, considerando os relevos morfológicos na superfície do corpo do indivíduo.

I - **ANATOMIA RADIOLÓGICA** utiliza os raios X para estudar os órgãos do indivíduo vivo.

J - **ANATOMIA ARTÍSTICA** dedica-se ao estudo das proporções dos segmentos naturais do corpo humano para fins de escultura e pintura.

### 3 - DIVISÃO DO CORPO HUMANO



A - **CABEÇA - PESCOÇO - TRONCO:** O corpo humano, conforme vemos no esquema anterior, divide-se em cabeça, pescoço, tronco e membros, para tal divisão levou-se em consideração as partes rígidas do corpo.

A cabeça é o segmento mais elevado do corpo, estando situada acima do pescoço, sendo dividida em crânio e face.

O pescoço é uma parte estreitada que une a cabeça ao tronco.

O tronco compreende o tórax e o abdome; considera-se no tronco as cavidades torácica e abdominal, as quais estão separadas entre si pelo músculo diafragma. A cavidade abdominal prolonga-se inferiormente na cavidade pélvica.

B - **MEMBROS:** Os membros são em número de 4 (quatro), 2 superiores ou torácicos e 2 inferiores ou pélvicos.

Os membros (superiores e inferiores) possuem uma raiz, pela qual se unem ao tronco, e uma parte livre; a raiz do membro superior corresponde ao ombro e a parte livre divide-se em:



braço, antebraço e mão (oferecendo esta a palma e o dorso). A raiz do membro inferior é chamada quadril e a parte livre divide-se em: coxa, perna e pé (oferecendo esta a planta e o dorso do pé). Consideram-se ainda o cotovelo (na transição entre o braço e o antebraço), o punho (entre o antebraço e a mão), o joelho (entre a coxa e a perna) e o tornozelo (entre a perna e o pé).

#### 4 - CONCEITO DE NORMAL, VARIAÇÃO, ANOMALIA E MONSTRUOSIDADE

Antes da definição de Variação Anatômica, Normal, Anomalia e Monstruosidade, é útil procurar compreender esses conceitos através de exemplos, a fim de que se possa tentar uma definição.

A - **Variação** - A figura 5, apresenta dois indivíduos desiguais. Um deles é magro e o outro é gordo. Somente essa diferença serviria para distinguir esses dois seres humanos, além de existirem outras inúmeras diferenças. São as chamadas diferenças morfológicas individuais. Observando um grupo humano, torna-se fácil ao observador evidenciar, de imediato, diferenças morfológicas entre os indivíduos. Um deles pode ser mais magro do que o outro; outro pode ser mais baixo do que um outro; um pode apresentar o tórax mais estreito do que os demais; assim por diante. O que interessa saber é que essas diferenças individuais chamam-se "variações anatômicas". Essas variações podem ser externas, como no caso dos exemplos citados, e internas, como nas variações de formas e tamanhos dos órgãos. Diante do exposto, podemos definir variação anatômica como sendo toda diferença morfológica que não acarreta transtorno funcional.

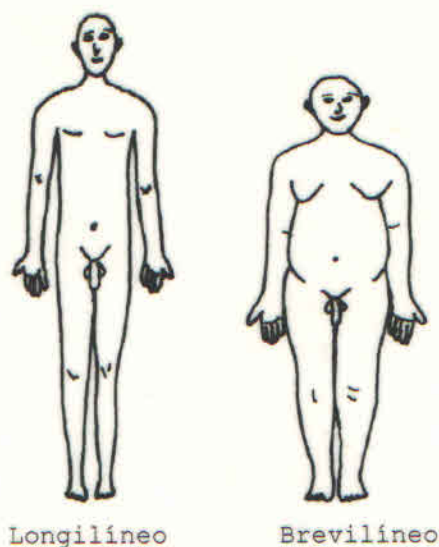
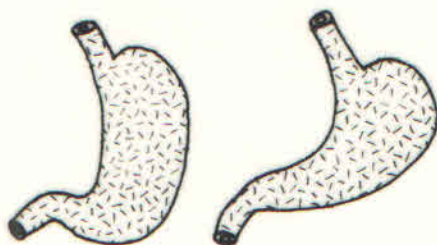


Fig.5 - Biotipos

Um outro exemplo mostra a figura 6: Dois estômagos que são diferentes quanto à forma. Vê-se claramente que o estômago **a** é alongado enquanto que o estômago **b** é curto. Trata-se de um caso

de variação morfológica interna, pois o estômago está situado dentro da cavidade abdominal. Como se vê essa variação ocorre em órgãos do sistema digestivo, sendo, por isso uma variação interna.



a. Estômago alongado    b. Estômago curto  
Fig.6 - Variação Morfológica Interna

B - **ANOMALIA** - A figura 7, mostra um caso de uma deformidade congênita dos dedos, denominada sindactilia, que se caracteriza pela "aderência" congênita ou acidental de dois ou mais dedos entre si. Esse fato acarreta uma perturbação funcional da mão, dificultando o trabalho manual. Podemos dizer que essa alteração morfológica foi tão acentuada que resultou naquilo que chama-se anomalia. Anomalia é, pois, toda alteração morfológica que acarreta transtorno funcional.

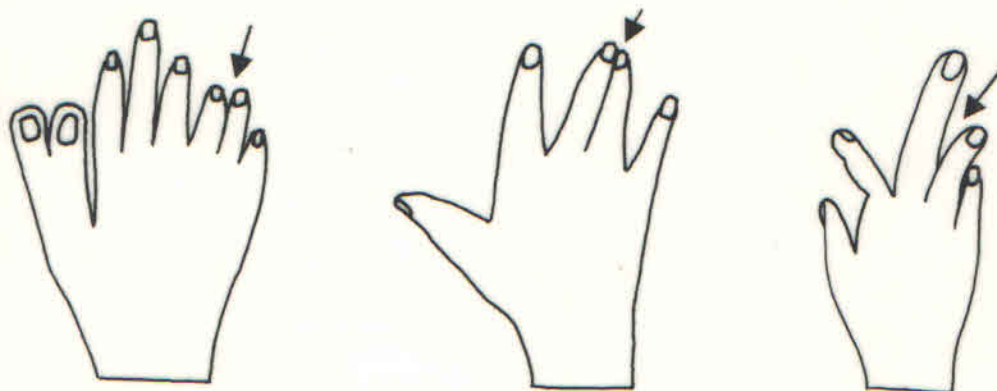


Fig.7 - Sindactilia (exemplo de anomalia). As setas indicam casos de "aderência" entre os dedos

C - **MONSTRUOSIDADE** - A figura 8 mostra um caso de Agenesia, deformidade resultante do não desenvolvimento do encéfalo, denominada Anencefalia. Essa deformidade é resultante de uma má formação congênita devido a um defeito no fechamento do tubo neural, que se caracteriza anatomicamente pelo menor volume do crânio, com projeção do globo ocular. Essa aberração é incompatível com a vida, e é denominada de monstruosidade. Teratologia é a ciência que estuda as monstruosidades.



Fig.8 - Anencefalia (exemplo de monstruosidade)

D - **NORMAL** - O termo normal apresenta um conceito médico e um conceito estatístico. Do ponto de vista médico, normal significa sadio, hígido, não doente. Por exemplo, uma pessoa sadia é uma pessoa normal. Do ponto de vista estatístico, que corresponde ao conceito anatômico, normal quer dizer o que é mais freqüente. Por exemplo, como mostra a figura 9, o pulmão direito normalmente apresenta três partes ou lobos (superior, médio e inferior) e o esquerdo dois (superior e inferior).

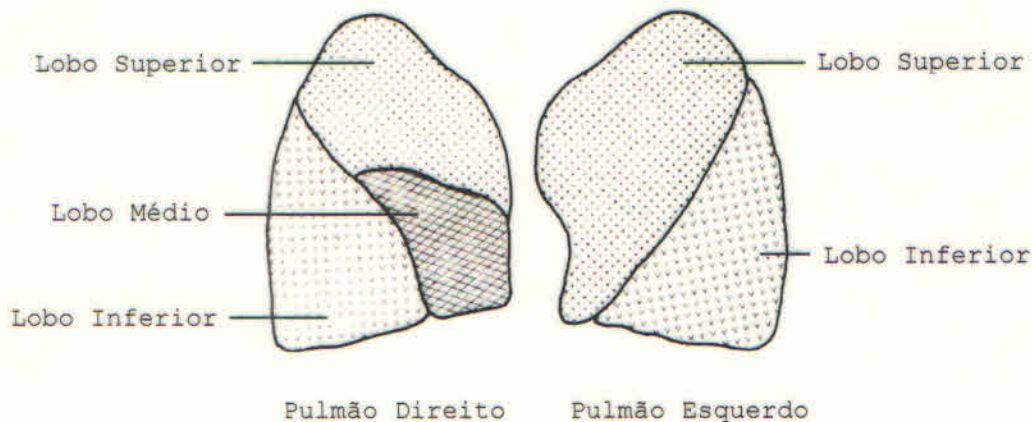


Fig.9 - Sistema Respiratório

##### 5 - FATORES GERAIS DE VARIAÇÃO ANATÔMICA: IDADE, SEXO, RAÇA E TIPO MORFOLÓGICO CONSTITUCIONAL

As variações anatômicas podem ser determinadas por um conjunto de fatores, chamados Fatores Biológicos ou Fatores Gerais de Variação Anatômica. Estes fatores são os seguintes: Idade, sexo, raça e tipo morfológico constitucional (longilíneo, mediolíneo e brevilíneo).

A - **IDADE** - A idade é o tempo decorrido desde a formação intra-uterina do indivíduo até à morte. Verificam-se modificações anatômicas com o progredir da idade, ou seja, nos diversos períodos ou fase da vida intra e extra-uterina, havendo

diferenças quando se confrontam a criança, o adolescente e o adulto (fig.10).

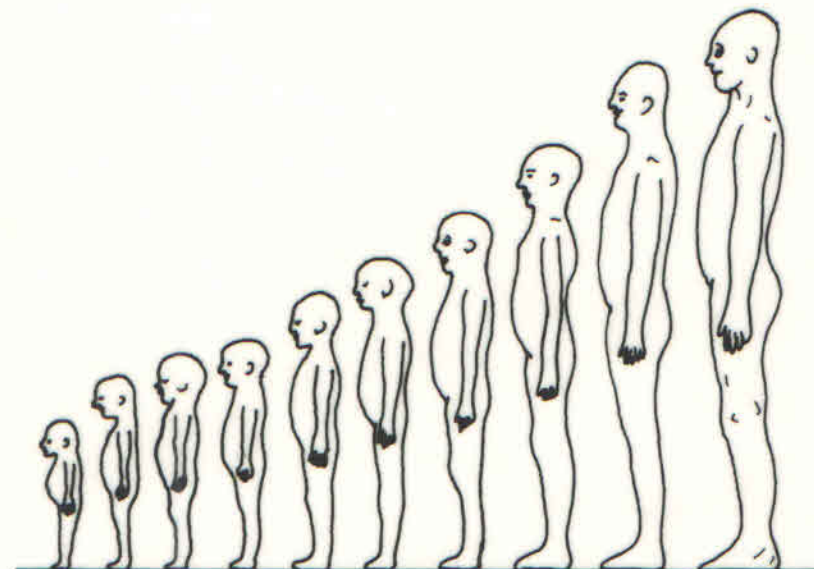
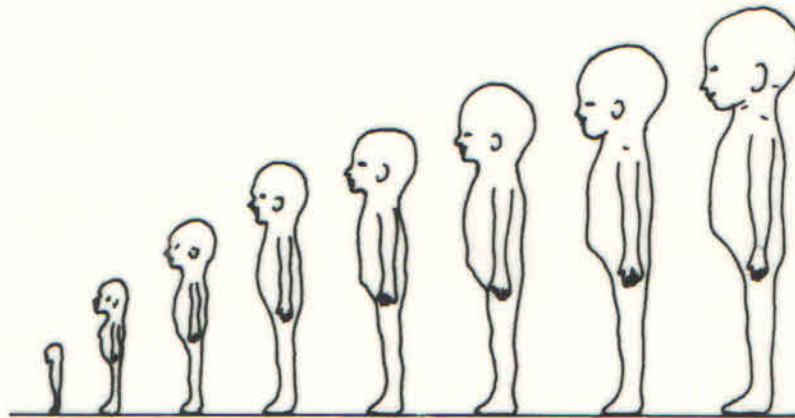


Fig.10 - Idade - Fator de variação anatômica

O timo (fig.11), por exemplo, atinge o seu desenvolvimento máximo na vida fetal e com o progredir da idade vai regredindo, até desaparecer na vida adulta.

Existem órgãos que apresentam forma e localização diversas em cada uma das grandes fases da vida. Como, por exemplo, a bexiga e a laringe.

A bexiga é piriforme, com grande eixo longitudinal na criança e tem uma situação predominantemente abdominal; é somente com o progredir da idade que a bexiga vai alcançando a sua situação definitiva na bacia (pelve).

Do mesmo modo, a laringe tem uma situação alta na criança e com o crescimento vai sofrendo um gradual abaixamento.

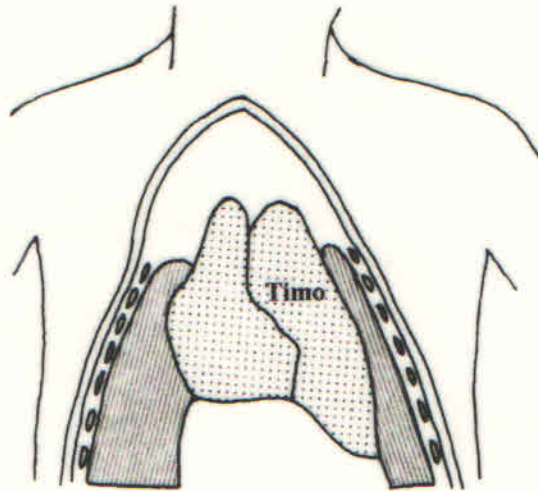


Fig.11 - TIMO (exemplo de Variação Anatômica de acordo com a idade).

Divisão da Anatomia quanto à idade:

- 1 - Embriológica
- 2 - Neopiológica (1ª Infância)
- 3 - 2ª Infância
- 4 - Adolescente
- 5 - Adulto Jovem
- 6 - Adulto
- 7 - Geriátrica

B - **SEXO** - O sexo é o caráter de masculinidade ou de feminilidade. É possível reconhecer órgãos de um ou de outro sexo, graças a características especiais, mesmo fora da esfera genital. Assim, é importante lembrar as diferenças dos órgãos condicionados pelo sexo, pois mesmo aqueles comuns a ambos os sexos, podem apresentar topografia diversa. Como, por exemplo, o ceco e a disposição do tecido gorduroso subcutâneo.

O ceco, freqüentemente, tem situação mais baixa na mulher do que no homem.

Há, além disso, outros caracteres próprios do sexo, como a disposição de tecido gorduroso subcutâneo, habitualmente muito mais abundante no sexo feminino arredondando a forma corpórea, modificando assim a morfologia externa do corpo.

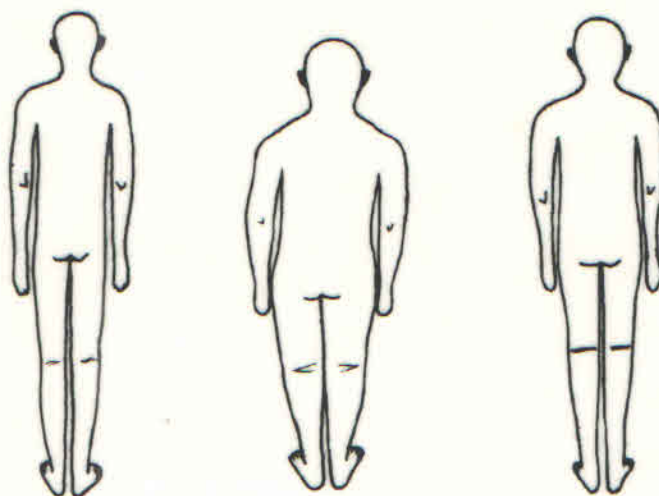
C - **RAÇA** - É a denominação conferida a cada agrupamento humano que possui caracteres físicos comuns tanto externos como internos, pelos quais se distinguem dos demais. Compreendem as raças branca, negra e amarela, e os seus graus de mestiçagem, responsáveis por diferenças morfológicas externas e internas.

Além dos caracteres externos, como por exemplo, a forma do nariz e dos lábios, que permitem distinguir indivíduos de grupos étnicos diversos, apreciáveis diferenças internas são ainda encontradas nos diferentes sistemas orgânicos.

O coração, por exemplo, tem uma vascularização muito mais abundante no negro do que no branco.

Aliás, as diferenças étnicas dos órgãos não se mostram apenas na sua conformação ou topografia, mas também na arquitetura; a 3ª pálpebra (plica semilunaris), por exemplo, que habitualmente, muito menos freqüente é encontrada entre brancos.

**D - TIPO MORFOLÓGICO CONSTITUCIONAL** - O biótipo é o resultante da soma dos caracteres herdados e dos caracteres adquiridos por influência do meio e da sua interrelação. Refere-se ao tipo constitucional que existe em qualquer grupo racial. Há dois tipos extremos que são chamados longilíneos e brevilíneos (Fig.12). Nestes dois tipos extremos notam-se melhor as diferenças, quer nos caracteres morfológicos externos, quer nos internos, acarretando uma construção corpórea quantitativamente diversa.



a. Longilíneo

b. Brevilíneo

c. Mediolíneo

Fig.12 - Tipo morfológico constitucional - Carácter morfológico externo

Os longilíneos, como mostra a figura 12a, são indivíduos magros, em geral altos, com pescoço longo, tórax muito achatado ântero-posteriormente, com membros longos em relação à altura do tronco.

Os brevilíneos, como mostra a figura 12b, são indivíduos baixos com diferenças entre os membros e o tórax.

Os mediolíneos, como mostra a figura 12c, apresentam caracteres intermediários dos tipos precedentes.

Parece mesmo que, dentre os quatro (4) fatores, o tipo constitucional é o que condiciona o maior número de diferenças. O tipo constitucional não condiciona somente diferenças dimensionais, mas também da forma e de situação dos órgãos; nos longilíneos (fig.13a), por exemplo, o estômago é geralmente longo, em forma de anzol, enquanto nos brevilíneos (fig.13b) é, na maioria dos casos, mais curto, semelhante a um chifre de

novilho e de situação mais alta na cavidade abdominal. Além das variações individuais que são condicionadas pelos fatores gerais de variação já referidos, o estudante deve ter presente o fato de que notáveis modificações resultam da passagem do estudo de vivo ao de cadáver. O que se vê nos cadáveres não é encontrado no vivo.

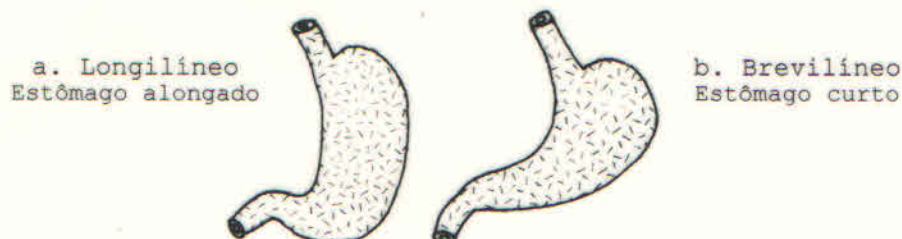


Fig.13 - Tipo morfológico constitucional - Carácter morfológico interno

## 6 - POSIÇÃO DE DESCRIÇÃO ANATÔMICA, PLANOS DE DELIMITAÇÃO, PLANOS DE SECÇÃO E EIXOS DO CORPO HUMANO.

### A - POSIÇÃO DE DESCRIÇÃO ANATÔMICA OU POSIÇÃO ANATÔMICA

A figura 14 mostra o indivíduo de pé na posição de sentido militar, com as seguintes modificações: as palmas das mãos, em vez de estarem unidas ao tronco, estão voltadas para diante e as pontas dos pés estão unidas entre si. Essa posição corresponde à POSIÇÃO ANATÔMICA. Observe o indivíduo em pé (Posição Ortostática ou Bípede), com a face voltada para frente e o olhar dirigido para o horizonte, os membros superiores estendidos ao longo do tronco e as palmas das mãos voltadas para frente, com os calcanhares e as pontas dos pés unidos. Os anatomistas escolhem essa posição como padrão para a descrição dos órgãos, a fim de evitar o uso de termos diferentes nas descrições anatômicas. Não importa que o cadáver esteja colocado sobre a mesa, ou em decúbito dorsal, ou em decúbito ventral, ou em decúbito lateral. O que importa é que as descrições dos órgãos sejam feitas considerando o indivíduo na posição Anatômica.

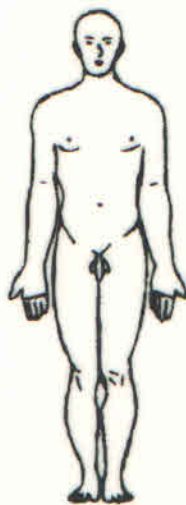

Fig.14 - Posição de Descrição Anatômica

## B - PLANOS DE DELIMITAÇÃO DO CORPO HUMANO

A figura 15 mostra um indivíduo em posição de descrição anatômica dentro de um paralelepípedo. As faces desse sólido geométrico correspondem aos chamados planos de delimitação do corpo humano. Esses planos em número de seis, são designados das seguintes maneiras: Ventral ou Anterior (ABEF), Dorsal ou Posterior (CDGH), Lateral Direito (ADEH), Lateral Esquerdo (BCFG), Cranial ou Superior (ABCD) e Podálico ou Inferior (EFGH).

O plano ventral ou anterior (ABEF) é tangente à frente do indivíduo e o dorsal ou posterior (CDGH) é tangente ao dorso. Todo plano paralelo à frente é frontal.

Os planos lateral direito (ADEH) e lateral esquerdo (BCFG), como indicam seus nomes, correspondem aos lados direito e esquerdo do indivíduo. Esses planos são ainda designados de sagitais, por terem a mesma direção da sagita, que é o nome dado a articulação interparietal que na criança tem a forma de uma seta (Sagita) (fig.17).

O plano cranial ou superior (ABCD) é tangente ao crânio. O tronco isolado é limitado inferiormente por um plano que passa pelo vértice do cóccix, designado de plano caudal. Esses planos são ainda denominados de planos transversos por serem perpendiculares ao eixo longitudinal do corpo.

O plano podálico ou inferior (EFGH) é tangente à planta dos pés.

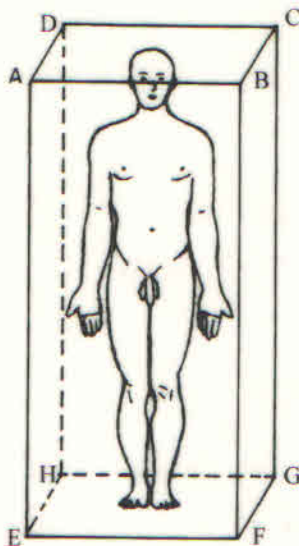


Fig.15 - Planos de Delimitação do Corpo Humano

## C - PLANOS DE SECÇÃO DO CORPO HUMANO

Além dos planos de delimitação existem também os planos de secção, que dividem o corpo em partes e que são paralelos aos planos de delimitação. Esses planos, como mostra a figura 16, são em número de três: Mediano, Frontal e Transverso.



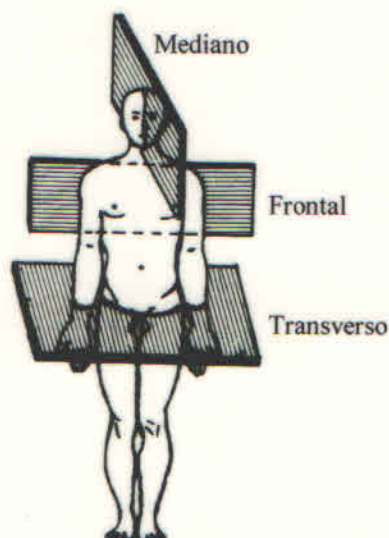


Fig.16 - Planos de Secção do Corpo Humano (Didio-Sinopse de Anatomia-1974-modificada por Sampaio).

O plano de secção mediano (paralelo aos planos de delimitação direito e esquerdo) divide o corpo em duas metades (direita e esquerda). Esse plano é ainda chamado de sagital mediano, porque corresponde à sutura sagital (sagita = seta), que é vista na cabeça da criança (fig.17).

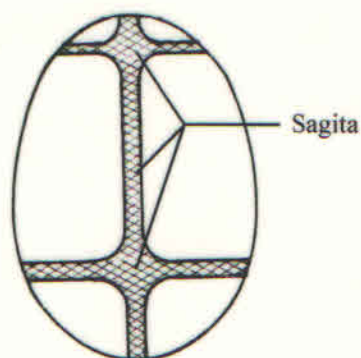


Fig.17 - Crânio de Feto.

O plano de secção frontal ou coronal (fig.16) (paralelo aos planos de delimitação ventral e dorsal), divide o corpo humano em duas metades, anterior e posterior. Esse plano tem a designação de frontal por ser paralelo à frente (do latim - frente) e de coronal, por ser paralelo à sutura coronal (ou sutura entre o frontal e os ossos parietais).

Plano de secção transverso (fig.16) (paralelo aos planos de delimitação cranial, caudal e podálico), divide o corpo em duas metades, superior e inferior.

#### D - EIXOS DO CORPO HUMANO

Os eixos do corpo humano, como mostra a figura 18, são linhas imaginárias que se estendem do centro de um plano de

delimitação ao centro do plano oposto. Esses eixos são tomados como plano de referência para indicar a posição e a direção dos órgãos do corpo. Em número de três, designados da seguinte maneira: longitudinal ou súpero-inferior ou crânio-caudal (AB), ântero-posterior ou sagital ou ventro-dorsal (CD) e transverso ou látero-lateral (EF).

O eixo longitudinal ou súpero-inferior ou crânio-caudal (AB) une o centro do plano de delimitação cranial ao podálico.

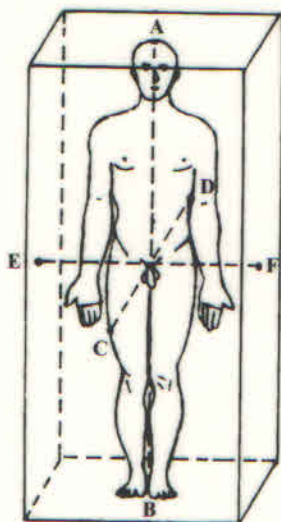


Fig.18 - Eixos do Corpo Humano

O eixo ântero-posterior ou sagital ou ventro-dorsal (CD) une o centro do plano de delimitação anterior ao posterior.

O eixo transverso ou látero-lateral (EF) une os centros dos planos laterais direito e esquerdo.

Esses eixos ou são verticais, como o longitudinal, ou horizontais, como o sagital e o transverso.

Além desses eixos há uma infinidade de outros de trajeto multidirecional. Exemplos: um eixo dirigido para frente e para baixo é denominado eixo dorso-ventral e crânio-caudal; dirigido no sentido contrário, ou seja, para trás e para cima é designado de ventro-dorsal e caudo-cranial; dirigido para frente e para baixo e para a direita, é denominado de dorso-ventral, crânio-caudal e sinistro-dextro (da esquerda para a direita).

Por meio desses eixos, como foi dito acima, podem ser indicadas a direção e a posição dos órgãos no corpo. Por exemplo, o maior eixo do coração está dirigido para baixo, para frente e para a esquerda e por isso é denominado eixo crânio-caudal, (súpero-inferior), dorso-ventral, (pósterio-anterior) e médio lateral esquerdo. O maior eixo da clavícula é dirigido para fora, para trás e para cima e por isso é designado de eixo médio-lateral, ventro-dorsal e caudo-cranial.

O deslocamento do eixo ântero-posterior sobre o longitudinal ou vice-versa (fig.19a) dá origem ao plano de secção sagital mediano (fig.19b).

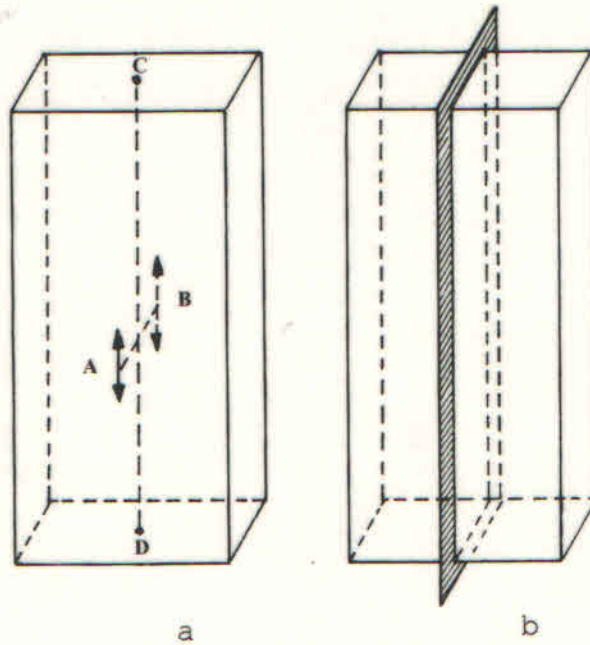


Fig.19 - Formação do plano de secção sagital mediano

O deslocamento do eixo transversal sobre o longitudinal ou vice-versa (fig.20a) dá origem ao plano de secção frontal (fig.20b).

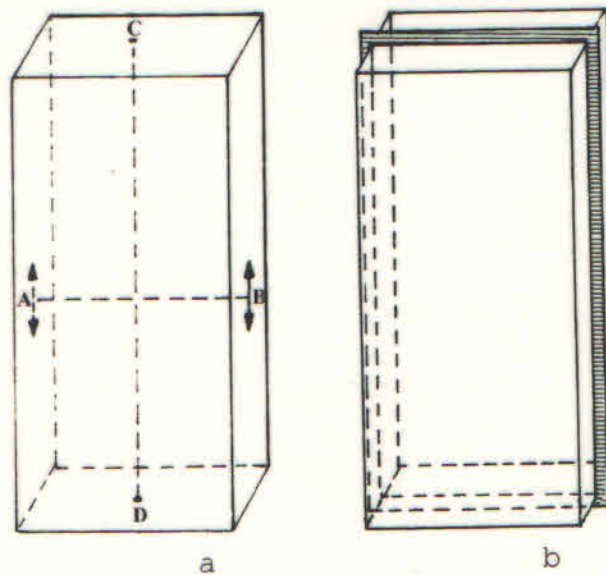


Fig.20 - Formação do Plano de Secção Frontal

O deslocamento do eixo transversal sobre o sagital ou vice-versa (fig.21a) dá origem ao plano de secção transversal (fig.21b).

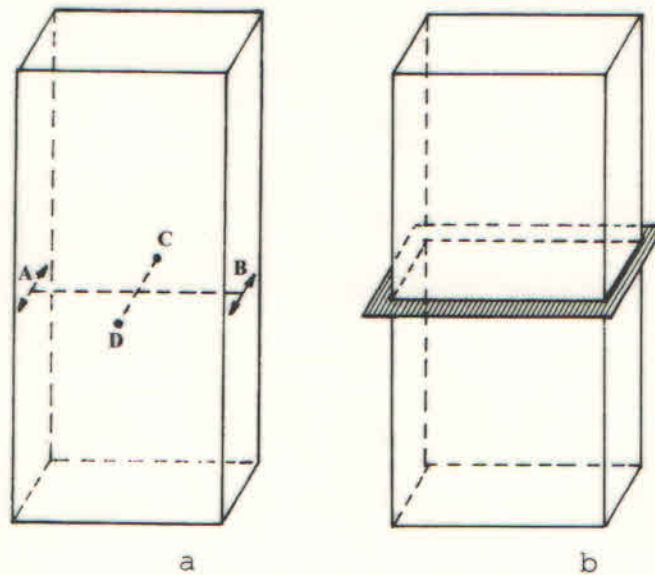


Fig.21 - Formação do Plano de Secção Transversal

## 7 - TERMOS DE POSIÇÃO E DIREÇÃO DO CORPO HUMANO.

Os planos de delimitação e de secção, assim como os eixos do corpo humano, servem como ponto de referência para descrever a posição e direção dos órgãos. É, pois, de grande importância o conhecimento desses planos e eixos.

Para o estudo da forma dos órgãos é necessário compará-los a figuras geométricas, da mesma maneira que o corpo foi comparado a um paralelepípedo. De acordo com a figura geométrica a que foram comparados, os órgãos podem possuir lados (faces), margens (margens) e extremidades (ápices e ângulos).

Os lados, as margens e as extremidades de um órgão recebem denominações de acordo com o plano de delimitação e de secção para os quais estão voltados.

Assim, por exemplo, num órgão como o rim, que possui duas faces, duas margens e duas extremidades, a face que está voltada para o plano de delimitação anterior (ventral) é denominada face anterior e a que está voltada para o plano de delimitação posterior (dorsal), face posterior. A margem que está voltada para o plano de secção mediano é denominada margem medial, e a que está voltada para o plano de delimitação lateral, de margem lateral. A extremidade que está voltada para o plano de delimitação superior (cranial) é denominada extremidade superior, e a que está voltada para o plano de delimitação inferior (caudal) de extremidade inferior.

A situação e a posição dos órgãos no corpo humano são indicadas de acordo com os planos de delimitação e de secção com os quais estão relacionados. A figura 22 apresenta alguns exemplos.

**A - EMPREGO DOS TERMOS: MEDIANO, DORSAL, MÉDIO E VENTRAL**

A linha XY representa o plano de secção sagital mediano. As estruturas a, b, c, situadas ao longo desse plano e orientadas de acordo com a direção do eixo sagital (póstero-anterior ou dorso-ventral), são denominadas medianas. Como exemplos de estruturas medianas podemos citar a coluna vertebral, a laringe e o esterno. Considerando por outro lado, a posição das estruturas a, b, c, entre si. A posição de a, em relação a b e c é dorsal ou posterior, por estar mais no plano de delimitação dorsal ou posterior; a posição de c, em relação a a e b é ventral ou anterior, por estar mais próxima do plano de delimitação ventral ou anterior. A coluna vertebral, a laringe e o esterno, além de serem estruturas medianas, ocupam uma posição dorsal, média e ventral, respectivamente.

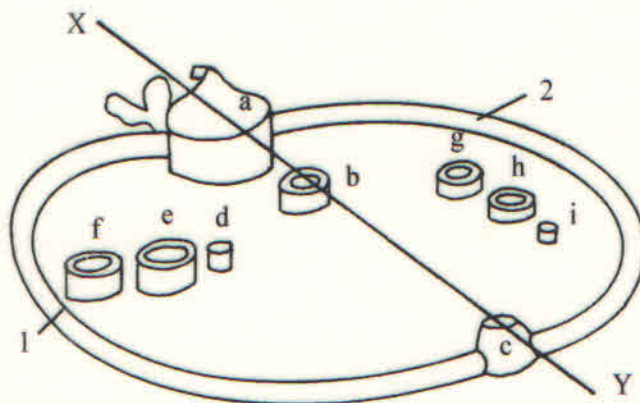


Fig.22 - Termos de Posição e de Direção

**B - EMPREGO DOS TERMOS: CRANIAL, MÉDIO E CAUDAL**

Considerando-se um outro exemplo de estruturas situadas ao longo de um plano de secção sagital mediano, as quais estejam orientadas de acordo com a direção do eixo longitudinal (súpero-inferior ou crânio-caudal). É o caso do nariz, boca e laringe considerados entre si. Essas estruturas além de medianas têm outras denominações; o nariz é cranial ou superior por estar mais próximo do plano de delimitação cranial ou superior; a laringe é caudal ou inferior por estar mais próxima do plano de delimitação caudal ou inferior; e a boca é média por ocupar uma posição entre a cranial e a caudal. Os termos cranial e caudal são reservados para estruturas situadas na cabeça, pescoço e tronco.

**C - EMPREGO DOS TERMOS: LATERAL, INTERMÉDIO E MEDIAL**

Na figura 22 considerando conjuntamente as estruturas d, e, f, que estão situadas ao longo de um plano frontal (coronal). A posição de f, em relação a e, d é lateral, por estar mais próxima do plano de delimitação lateral; d em relação à f, e é medial, por estar mais próxima do plano de secção sagital mediano; e a posição de e em relação a d, f é intermédia, por estar situada entre a medial e a lateral. Como exemplo de lateral, intermédio e medial pode-se citar respectivamente o rádio, a membrana

interóssea do antebraço e a ulna (cúbito); ou ainda, a fíbula (perônio), a membrana interóssea e a tibia, respectivamente.

**D - EMPREGO DOS TERMOS: PROXIMAL, MÉDIO E DISTAL**

Proximal e distal são termos reservados para designar partes dos membros ou estruturas situadas nos mesmos, conforme a parte ou a estrutura considerada esteja mais próxima ou mais distante da raiz do membro (cintura escapular ou cintura pélvica). Assim considerando a posição do braço, antebraço e mão entre si, o braço é proximal por estar mais próximo da raiz do membro, a mão é distal por estar mais distante e o antebraço é médio por estar situado entre o proximal e o distal. As três falanges são designadas como: proximal, média e distal. Esses termos são ainda usados para designar segmentos de vasos, tendo como órgão central o coração, assim como segmentos de nervos, tendo como órgão central o sistema nervoso central (encéfalo e medula).

**E - EMPREGO DOS TERMOS: INTERNO, MÉDIO E EXTERNO**

Esses termos são reservados para indicar estruturas voltadas para o interior e para o exterior da cavidade. Analisando a figura 22, os números 1 e 2 indicam, respectivamente, as faces externa e interna das costelas que entram na constituição do esqueleto e da cavidade torácica. A estrutura que fica entre uma interna e outra externa é designada de média.

**F - EMPREGO DOS TERMOS: SUPERFICIAL E PROFUNDO**

Esses termos são reservados para designar estruturas que estejam situadas para fora ou para dentro da Fáschia muscular (membrana compacta, não elástica, que forma uma bainha em torno dos músculos). As estruturas que ficam situadas fora desse invólucro são designados superficiais, e as que ficam situadas para dentro da mesma são designados de profundo.

**G - EMPREGO DOS TERMOS: SUPERIOR, MÉDIO E INFERIOR**

Esses termos são designados para partes de um órgão. Como exemplo, temos os três lobos do pulmão direito.

É oportuno chamar a atenção para a diferença entre os termos mediano, medial, intermédio e médio.

- O TERMO **MEDIANO** - É usado para designar o plano de secção que divide o corpo em duas metades direita e esquerda, assim como as estruturas ímpares situados ao longo desse plano.

- O TERMO **MEDIAL** - Usado em oposição à lateral, serve para designar as estruturas situadas mais próximas ao plano mediano, assim como as superfícies de órgãos que olham para esse plano.

- O TERMO **INTERMÉDIO** - Designa estruturas situadas entre uma que é medial e outra que é lateral.

- O TERMO **MÉDIO** - Tem emprego generalizado. Serve para designar, de um modo geral qualquer estrutura que fica situada entre duas outras.

Em relação aos termos de posição e direção, ao se analisar a figura 23 pode-se verificar que:

A e Q são MEDIANAS	J em relação a K é PROXIMAL
B é LATERAL em relação a A	J em relação a M é DISTAL
C é LATERAL em relação a B	M é PROXIMAL, J é MÉDIA, K é DISTAL entre si
Q em relação a A é CRANIAL	K em relação a L é PROXIMAL
B em relação a N é CRANIAL	L em relação a qualquer outra estrutura é DISTAL
N em relação a B é CAUDAL	J é PROXIMAL, K é MÉDIA, L é DISTAL entre si
N em relação a O é CRANIAL	S é MÉDIA em relação a U e T
O em relação a N é CAUDAL	S em relação a W é CRANIAL
F em relação a E é PROXIMAL	V em relação a W e S é CAUDAL
E em relação a D é PROXIMAL	W em relação a S e V é MÉDIA
F é PROXIMAL, E é MÉDIA e D é DISTAL entre si	T é DORSAL em relação a U
G é MEDIAL, H é INTERMÉDIA e I é LATERAL entre si	U é VENTRAL em relação a T
M em relação a J é PROXIMAL	S em relação a U e a T é MÉDIA

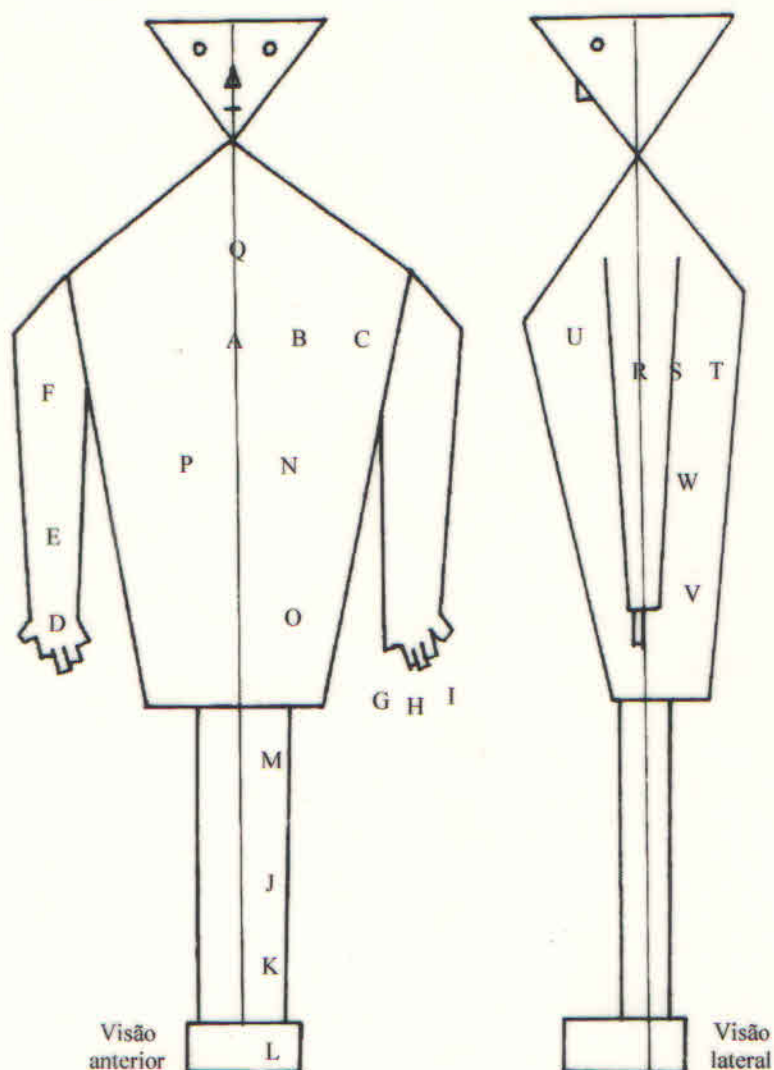


Fig.23 - Termos de Posição e Direção.

## 8 - ANTIMERIA, PAQUIMERIA, METAMERIA E ESTRATIGRAFIA

A - **ANTIMERIA** - A figura 24 mostra o princípio segundo o qual o corpo dos vertebrados está constituído por duas metades aparentemente iguais, chamados antímeros direito e esquerdo. A divisão dos corpos dos vertebrados em antímeros é feita pelo plano sagital mediano que, como foi visto anteriormente, é formado pelo deslocamento do eixo sagital ao longo do eixo longitudinal; esse plano é ainda chamado de plano de simetria bilateral, porque divide o corpo em duas metades aparentemente iguais.

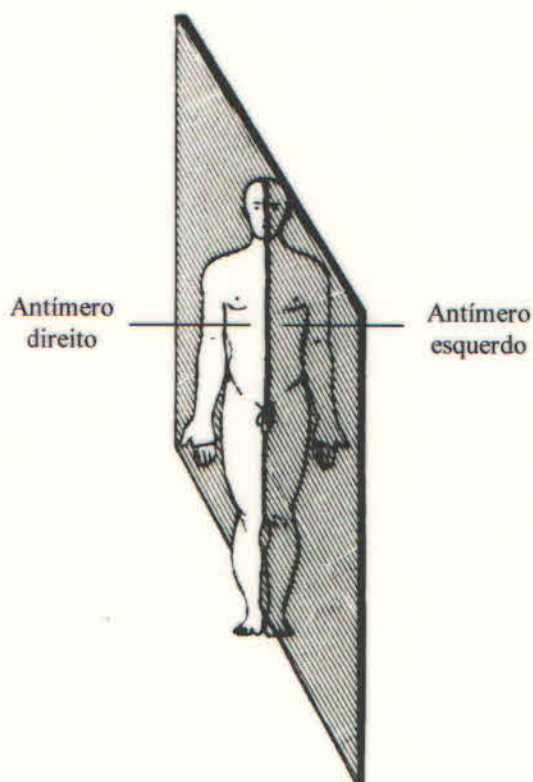


Fig.24 - Antímeros. Divididos pelo plano de secção Sagital Mediano

B - **PAQUIMERIA** - Como mostra a figura 25, é o princípio segundo o qual o corpo dos vertebrados está constituído por dois tubos denominados Paquímeros, sendo um ventral ou visceral e outro dorsal ou neural. A Divisão do corpo dos vertebrados em paquímeros é feita pelo plano de secção frontal que, vimos anteriormente, é formado pelo deslocamento do eixo transversal ou longo do eixo longitudinal. O paquímero dorsal aloja o sistema nervoso central e ventral, as vísceras e por isso são denominadas, respectivamente, de paquímero neural e visceral.



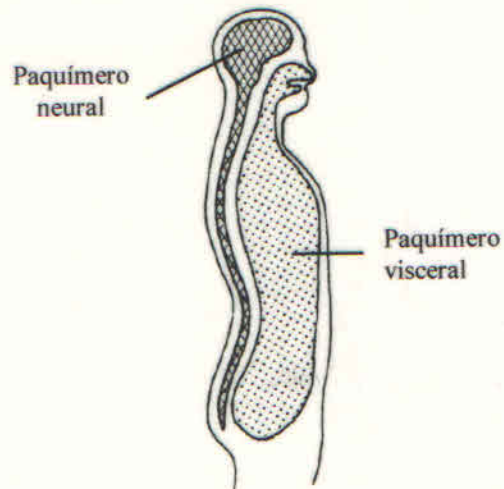


Fig.25 - Paquímeros. Divididos pelo plano de secção Frontal Médio

C - **METAMERIA** - Como mostra a figura 26, é princípio segundo o qual o corpo dos vertebrados está constituído por segmentos denominados metâmeros os quais apresentam a mesma constituição e o mesmo significado funcional. A divisão dos corpos dos vertebrados em metâmeros é feita por planos transversais, os quais, como já vimos anteriormente, são formados pelo deslocamento do eixo transversal ao longo do eixo sagital. Em certos animais, como, por exemplo, nos anelídeos, os metâmeros são de construções semelhantes, separando-se perfeitamente e podendo mesmo ter a vida própria. No corpo dos vertebrados a metameria é evidente na coluna vertebral e costelas, na distribuição dos ramos parietais da aorta, na distribuição dos nervos medulares, etc.

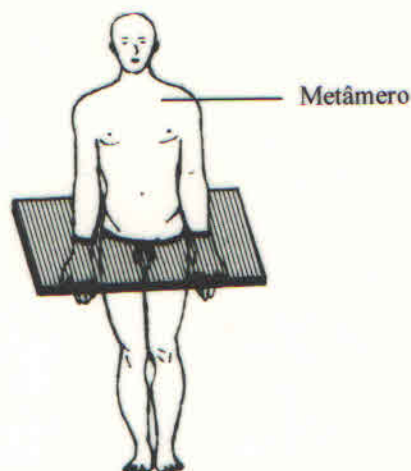


Fig.26 - Metâmeros. Divididos pelo plano de secção Transverso

D - **ESTRATIGRAFIA** - Como mostra a figura 27, é princípio segundo o qual o corpo dos vertebrados está constituído por camadas ou estratos superpostos. Como mostra a figura, a pele (1) é a camada mais superficial, vindo a seguir a tela subcutânea (2),

depois a fáscia muscular (3) e por último os músculos (4) e os vasos (5). Os vasos e os nervos (6) situados para fora da fáscia muscular são chamados de superficiais e os situados para dentro, de profundo.

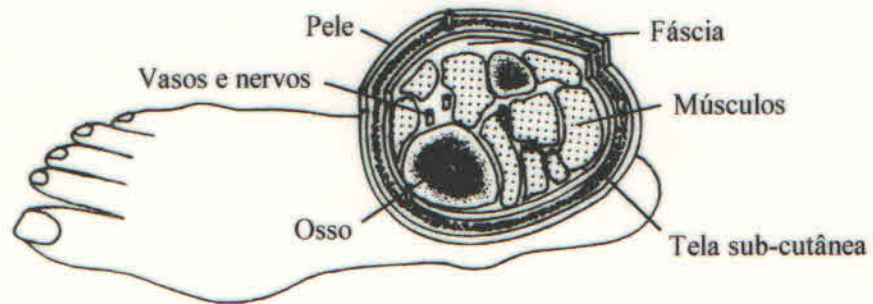


Fig.27 - Estratigrafia.

## SEÇÃO II - OSSOS - GENERALIDADES

### 1 - INTRODUÇÃO

Os ossos são órgãos, assim como alavancas biológicas, de cor branca, duros e resistentes, de número e forma variáveis que associados às cartilagens, constituem o esqueleto. As cartilagens estão intimamente relacionadas aos ossos e associadas ao seu crescimento e articulação, servindo também para propiciar certo grau de elasticidade ao esqueleto (fig.1). A osteologia, que se ocupa do estudo dos ossos, inclui também as cartilagens.

O esqueleto começou a ser melhor estudado a partir do século XVII. Foi em 1673 que Simon Paulli indicou a maneira de preparar os ossos. Antes, o estudo do esqueleto constava de uma simples enumeração dos ossos.

Aqui serão considerados os seguintes tópicos: classificação, estrutura, função e constituição química dos ossos e a divisão do esqueleto.

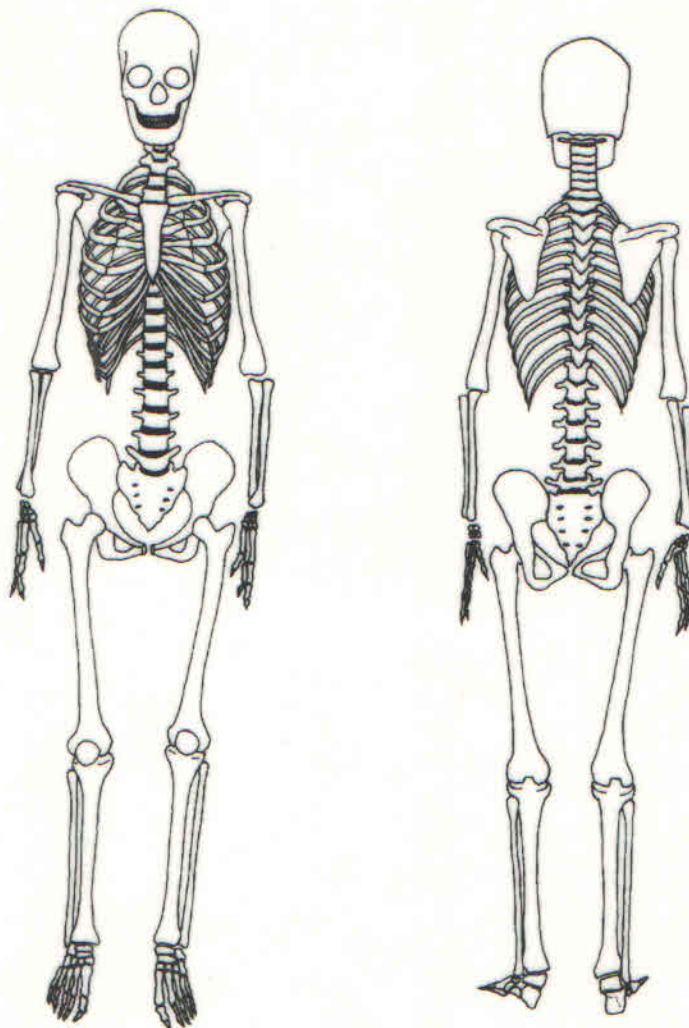


Fig.1 - Esqueleto

## 2 - CLASSIFICAÇÃO DOS OSSOS

Levando-se em consideração as três dimensões, comprimento, largura e espessura, podemos classificar os ossos em três tipos fundamentais: ossos longos, ossos largos ou planos e ossos curtos.

A - **OSSOS LONGOS** - Chamam-se ossos longos (fig.2) aqueles nos quais o comprimento excede a largura e a espessura. Os ossos longos são encontrados nos membros. Neles temos a considerar (fig.2A) um corpo e duas extremidades.

O corpo, também chamado **DIÁFISE**, é quase sempre prismático triangular ou irregularmente cilíndrico. No seu centro encontra-se uma cavidade longitudinal que, ordinariamente, estende-se até as epífises: é o **CANAL MEDULAR**, assim chamado porque nele está alojada a medula óssea. O corpo é revestido por uma membrana fibro-celular denominada **PERIÓSTEO**.

As extremidades ou **EPÍFISES**, geralmente mais volumosas que a diáfise, apresentam uma ou várias superfícies lisas correspondentes aos locais de articulação com os ossos vizinhos e, ao redor dessas superfícies articulares encontram-se eminências e/ou depressões rugosas para a inserção de ligamentos e músculos.

Nos indivíduos jovens (fig.2B), quando ainda não foi completado o desenvolvimento, existe nos ossos longos uma zona de cartilagem hialina, localizada entre a diáfise e as epífises, denominada **CARTILAGEM EPIFISÁRIA**, responsável pelo crescimento do osso em comprimento, cuja periferia chama-se **LINHA EPIFISÁRIA**.

A parte da diáfise adjacente à cartilagem epifisária é mais espessa e vascularizada e chama-se **METÁFISE**.

São classificados como ossos longos: a clavícula, a úmero, o rádio, o ulna, o fêmur, a tíbia, a fíbula, os metacarpianos, os metatarsianos e as falanges.

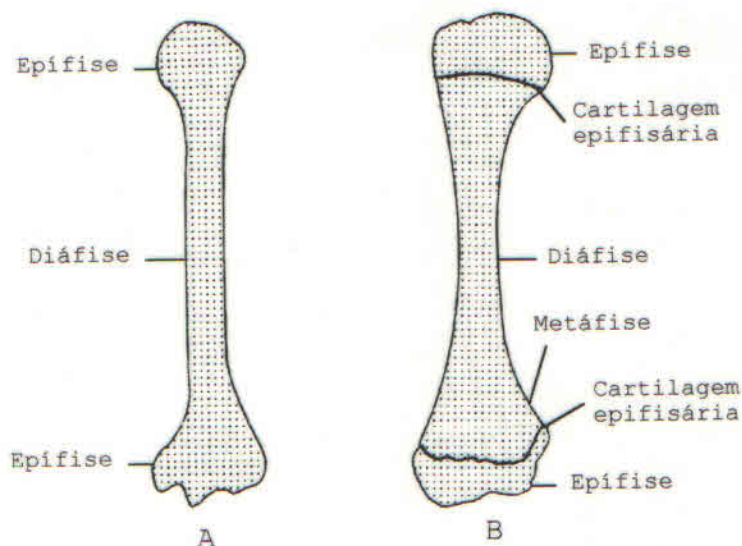


Fig.2 - Osso Longo

**B - OSSOS PLANOS OU LARGOS** - Ossos largos ou planos (fig.3), são aqueles nos quais duas dimensões, o comprimento e a largura predominam sobre a espessura e são quase iguais entre si. São encontrados em geral tomando parte na formação das cavidades orgânicas, como as cavidades craniana, pélvica e torácica, alojando e protegendo os órgãos nela contido.

Apresentam sempre duas faces: uma INTERNA, que está voltada para o interior da cavidade e outra EXTERNA, além de um número de bordas que depende de sua conformação particular. Algumas dessas bordas são articulares e servem para unir o osso com os ossos vizinhos; outras são rugosas e se prestam as inserções musculares.

As faces são revestidas pelo perióstio e as bordas por tecido fibroso ou por tecido cartilagíneo. São classificados como largos ou planos a escápula, o esterno, muitos ossos do crânio e as costelas, sendo estas muitas vezes classificadas como ossos alongados.

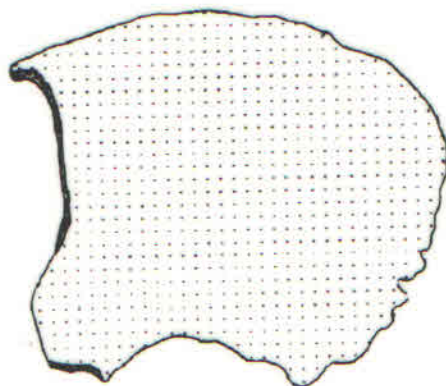


Fig.3 - Osso Largo

**C - OSSOS CURTOS** - Ossos curtos (fig.4), são aqueles nos quais as três dimensões; comprimento, largura e espessura se equivalem. São encontrados naquelas regiões do corpo que, necessitando de grande resistência, apresentam movimentos muito variados, apesar de poucos extensos, como o tarso e o carpo.

Os ossos curtos têm a forma mais ou menos cúbica e, por conseguinte, distinguem-se neles grande número de facetas, umas destinadas às articulações e outras à inserção de músculos e ligamentos. As facetas não articulares estão revestida pelo perióstio.

São classificados como ossos curtos a patela, os ossos do carpo e do tarso.




Fig.4 - Osso Curto

D - **OSSOS IRREGULARES E PNEUMÁTICOS** - Além dos ossos longos, largos e curtos, existem outros que por apresentarem características típicas, não foram incluídos na classificação precedente. São eles os **OSSOS IRREGULARES** e os **OSSOS PNEUMÁTICOS**.

Denomina-se osso irregular (fig.5), aquele que apresenta na sua superfície externa, uma série de saliências, depressões e orifícios que lhes dão um aspecto especial, não permitindo incluí-los nos tipos anteriormente citados. São exemplos de ossos irregulares: as vértebras, os ossos ilíacos, o sacro e muitos ossos da cabeça.

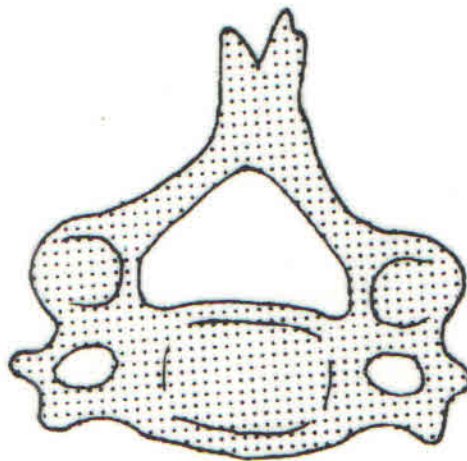


Fig.5 - Osso Irregular (vértebra)

Os **OSSOS PNEUMÁTICOS** (fig.6) são os que apresentam no seu interior cavidades onde circulam o ar, denominados **SEIOS**. Os ossos pneumáticos são: o etmóide, o frontal, o esfenóide, os maxilares e os temporais.

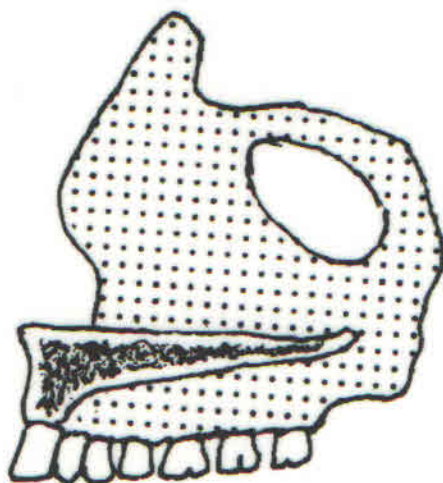


Fig.6 - Osso Pneumático (maxilar)

E - **VASCULARIZAÇÃO** - O suprimento sanguíneo do osso é abundante. Para chegar ao interior dos ossos, os vasos e nervos atravessam **ORIFÍCIOS** e **CANAIS NUTRÍCIOS**. Estes, nos ossos longos, dirigem-se geralmente em sentido contrário à extremidade do crescimento do osso, orientando-se para as epífises, que primeiro se funde à diáfise. De particular importância são os vasos metafisários, já que durante o crescimento, os ossos estão separados pela cartilagem epifisária sendo que esta, por sua vez, é nutrida por ambos os tipos de vasos. Em virtude do tipo de nutrição da cartilagem epifisária, deduz-se que distúrbios circulatórios induzem distúrbios do crescimento.

F - **INERVAÇÃO** - As fibras nervosas que inervam os ossos acompanham os vasos sanguíneos e percorrem, com esses, os orifícios e canais nutritivos. Sabe-se, entretanto, que o limiar doloroso dos ossos não é uniforme para todas as suas partes. Assim, o perióstio é mais sensível do que o próprio osso, enquanto a substância esponjosa é mais sensível que a substância compacta. Os tumores, infecções e fraturas ósseas produzem dor em virtude da pressão, irritação e lesão que provém das fibras nervosas localizadas no local afetado.

### 3 - **ESTRUTURAS DOS OSSOS**

Visto em corte e em estado fresco, os ossos apresentam uma coloração algumas vezes avermelhada, outras vezes amarelada, devido à presença, em sua espessura, de uma substância mole e diferentemente corada denominada **MEDULA ÓSSEA**. Esta substância está contida em cavidade de tamanhos diferentes circunscrita por lâminas de tecido duro, a **SUBSTÂNCIA ÓSSEA**.

A - **SUBSTÂNCIA ÓSSEA** - A substância óssea é de cor esbranquiçada e de consistência lenhosa, apresentando-se segundo o ponto em que se examina, sob dois aspectos diferentes: **SUBSTÂNCIA COMPACTA** e **SUBSTÂNCIA ESPONJOSA**.

- A **substância óssea compacta** está formada por lâminas (trabéculas) ósseas imediatamente aplicadas umas às outras sem cavidades intermediárias.

- A **substância óssea esponjosa** está formada por lâminas de diferentes orientações, que entram em contato apenas em certos pontos, motivo pelo qual deixam entre si um sistema de pequenas cavidades, nas quais se acumula a medula óssea. Neste estado de organização a substância óssea aparece internamente oca, à semelhança de uma esponja, daí sua denominação de substância esponjosa. Estas variedades de aspecto que apresenta a substância esponjosa resultam simplesmente de uma disposição arquitetônica diversa da substância compacta.

B - **MEDULA ÓSSEA** - A medula óssea é um tecido mole, de consistência polposa que se encontra em todas as cavidades da substância óssea, quer seja a cavidade do canal medular ou as auréolas de substância esponjosa dos diferentes tipos de ossos. Sua função é contribuir, juntamente com outros órgãos determinados, para a formação de elementos figurados do sangue, tomando parte importante na hematopoese. A medula óssea apresenta diferentes aspectos segundo o ponto e as condições que se considere, podendo distinguir-se a **MEDULA ÓSSEA RUBRA (VERMELHA)** e a **MEDULA ÓSSEA FLAVA (AMARELA)**.

- A **medula óssea rubra** tem por característica, como o nome indica, uma coloração vermelha intensa. Ocupa todas as cavidades dos ossos do feto. No adulto é encontrada no interior das auréolas de certos ossos de estrutura esponjosa, como o esterno, as costelas e as epífises de certos ossos longos.

- A **medula óssea flava** ocupa quase a totalidade das cavidades ósseas do adulto, principalmente o canal medular dos ossos longos. Assim como a medula óssea rubra é própria do feto, a medula óssea flava o é do adulto. Na medula óssea flava as células são ricas em gordura e perdem sua capacidade de produzir elementos figurados do sangue em virtude de, no adulto, haver sido completado o desenvolvimento dos órgãos determinado por aquela finalidade.

C- **PERIÓSTEO** - Os ossos são revestidos em toda sua extensão, exceto ao nível das superfícies articulares, por uma membrana fibrocelular denominada **PERIÓSTEO**. O perióstio apresenta uma coloração esbranquiçada e sua espessura, muito variável, é proporcional as dimensões dos ossos. Deste modo, é menos espesso nos ossos curtos que nos largos, e menos nesses que nos longos. Apresenta dois folhetos: um **SUPERFICIAL, DE NATUREZA FIBROSA** e bastante resistente por meio do qual os tendões e ligamentos fixam-se nos ossos, e um **PROFUNDO, DE NATUREZA CELULAR**, que repousa diretamente sobre a superfície do osso. As células da camada profunda transformam-se em células ósseas e são responsáveis pelo crescimento do osso em espessura.



D - **ESTRUTURA DOS OSSOS LONGOS:** Como já sabemos os ossos longos (fig.7) apresentam uma parte média diáfise, e duas extremidades, as epífises.

As epífises estão formadas quase que exclusivamente por substância óssea esponjosa. Apenas na periferia, ou seja, na parte que representa a superfície externa do osso, a substância esponjosa epifisária está recoberta por uma delgada camada de substância compacta.

A diáfise está essencialmente constituída por substância óssea compacta, que alcança sua maior espessura na parte média do osso. No seu centro existe o CANAL MEDULAR. As paredes do canal medular não são rigorosamente lisas e apresentam uma delgada camada de substância óssea esponjosa.

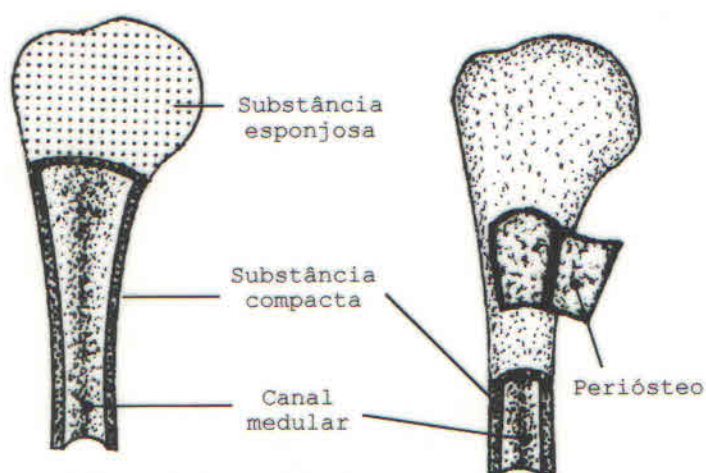


Fig.7 - Estrutura dos Ossos Longos.

E - **ESTRUTURA DOS OSSOS PLANOS OU LARGOS:** Os ossos planos ou largos (fig.8) compõem-se essencialmente de duas lâminas de substância óssea compacta que ocupam as faces opostas do osso e encerra, entre si, uma camada mais ou menos espessa de substância óssea esponjosa.

A substância esponjosa dos ossos planos tem sua máxima espessura ao nível das bordas do osso, atenuando-se progressivamente até o centro do mesmo.

Nos ossos planos da calota craniana, a substância esponjosa apresenta-se mais espessada e recebe o nome de DÍPLOE.

A lâmina que está voltada para o interior da cavidade delimitada pelo osso, chama-se TÁBUA INTERNA e a que está voltada para a superfície do corpo é denominada de TÁBUA EXTERNA.

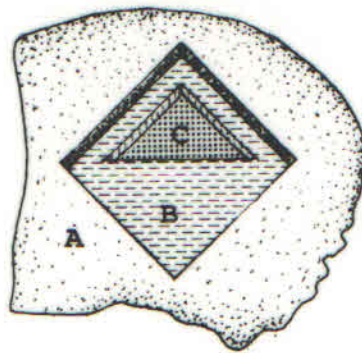


Fig.8 - Estrutura dos Ossos Planos. A - Tábua externa; B - Díploe (substância esponjosa); C - Tábua interna

F - **ESTRUTURA DOS OSSOS CURTOS:** A estrutura dos ossos curtos (fig.9) tem grande analogia com as epífises dos ossos longos. Como estas últimas, compõem-se de uma massa central de substância esponjosa, revestida em toda sua extensão por uma delgada camada de substância compacta.

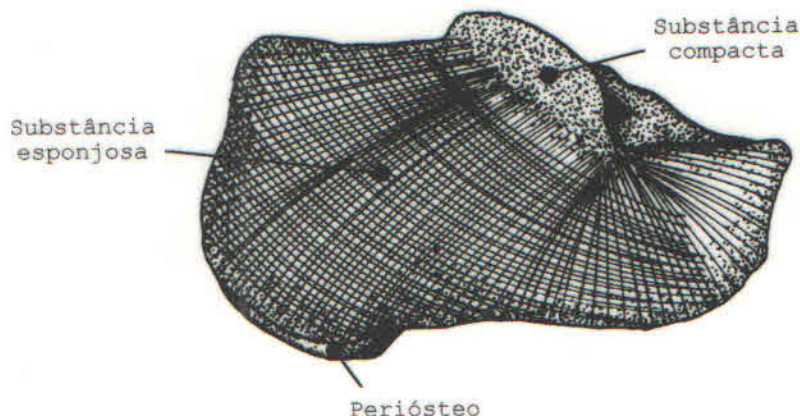


Fig.9 - Estrutura dos Ossos curtos.

G - **FORMA E ARQUITETURA** - A forma de cada osso difere de indivíduo para indivíduo e é determinada pela hereditariedade. A resistência que um osso oferece aos pesos e tensões a que é submetido, ou seja, as FORÇAS DE TENSÃO ou DE COMPRESSÃO, depende da trajetória das trabéculas do osso esponjoso que determina as LINHAS DE TENSÃO MÁXIMA DO OSSO. Esta lei da trajetória da estrutura óssea, ou "Lei de Wolf", estabelece que a mudança na função do osso provoca uma alteração na arquitetura trabecular do mesmo e até mesmo na formação do osso (fig.10).



Fig.10 - Arquitetura Óssea

#### 4 - FUNÇÕES DOS OSSOS

Os ossos e as cartilagens, constituindo o esqueleto, apresentam uma série de funções:

##### A - DOS OSSOS

- **Sustentação:** Situados em meio às partes moles do corpo, os ossos provêm arcabouço para suspensão e sustentação de elementos de outros sistemas do corpo.
- **Proteção:** Em alguns segmentos corporais, os ossos formam cavidades para alojar e proteger os órgãos nelas contidos contra as violências exteriores. Ex: cavidade craniana, torácica e pélvica.
- **Fixação Muscular:** A contração de um músculo esquelético não teria sentido se suas extremidades não estivessem fixadas ao esqueleto. Desta maneira, os ossos funcionam como alavancas, movimentadas pelos músculos.
- **Formação de Sangue (Hematopoese):** Na fase final da vida intra-uterina e na infância, os ossos, por meio da medula óssea, são responsáveis pela formação dos elementos figurados do sangue.
- **Reservatório de Íons:** Os ossos constituem, também, importante reservatório de íons do organismo, principalmente de  $Ca^{++}$ ,  $PO_4^{++}$  e  $Mg^{++}$ . O conteúdo mineral dos ossos tende a ser constantes condições normais, porém em permanente ajuste com as necessidades de outros tecidos. Se ocorrer doenças e/ou deficiente ingestão ou utilização, por exemplo, de cálcio, pode haver retirada excessiva deste mineral do osso. Se o osso estiver em formação, esta será imperfeita.

##### B - DAS CARTILAGENS

As cartilagens funcionam intimamente associadas aos ossos e relacionadas com seu crescimento e articulação, proporcionando ao esqueleto certo grau de elasticidade.

## 5 - CONSTITUIÇÃO QUÍMICA

Quando se submete um osso ao processo de maceração, retiramos apenas as suas partes moles, ficando os seus constituintes minerais e orgânicos.

Do ponto de vista químico, os ossos estão constituídos por uma parte orgânica, que representa mais ou menos 30% do osso e uma parte inorgânica, representando os 70% restantes.

A parte orgânica, ou substância orgânica do osso, recebe o nome de OSTEÍNA e está constituída em 95% por tecido colágeno e em 5% por uma mucoproteína. Ela pode ser isolada ao se submeter o osso à ação de um ácido forte. Por exemplo: HCl, que destrói a parte inorgânica, respeitando a osteína. Esse processo chamado descalcificação, torna o osso mole e flexível, com a consistência que lembra a das cartilagens.

A parte inorgânica, ou substância inorgânica do osso, está constituída por vários sais minerais e pode ser isolada pela CALCINAÇÃO do osso. A calcinação consiste em submeter a altas temperaturas, ataca a osteína que, à medida que desaparece, expele um odor de chifre queimado. O osso calcinado é extremamente friável e quebradiço.

## 6 - ESTUDO GERAL DO ESQUELETO

Como já sabemos os ossos, associados às cartilagens, constituem o esqueleto.

A - **NÚMERO DE OSSOS:** Embora possa parecer fácil contar os ossos do esqueleto, os anatomistas preferem ser explícitos sobre o total dos ossos, geralmente considerado como 206 ossos assim distribuídos:

Coluna Vertebral .....	26 ossos
Cabeça .....	28 ossos
Osso Hióide.....	01 osso
Tórax.....	25 ossos
Membros Superiores.....	64 ossos
Membros Inferiores.....	62 ossos
Total.....	<b>206 ossos</b>

B - **OSSOS SUPRANUMERÁRIOS** - Ao ser feita a contagem dos ossos, tomamos um esqueleto de um indivíduo adulto de 35 anos de idade. Usamos esse modelo por saber-se que nesta idade, em um indivíduo normal, o esqueleto já alcançou o seu desenvolvimento. No número total de ossos acima referido não estão incluídos os ossos suturais ou wormianos e os ossos sesamóides. Esses ossos são ditos **Supranumerários** por serem inconstantes e de número bastante variável.

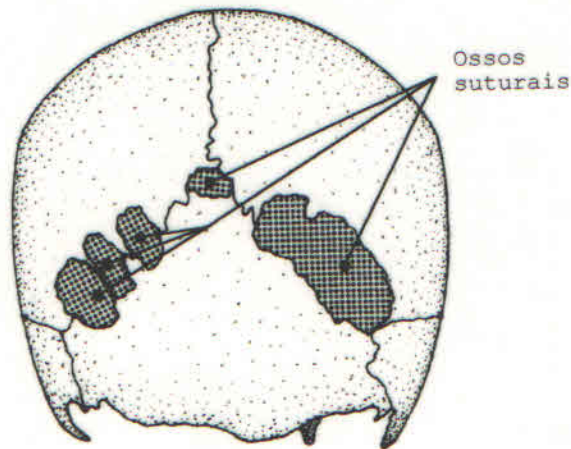


Fig.11 - Cabeça (vista posterior)

**Ossos suturais** (fig.11): São os ossos supranumerários encontrados acidentalmente entre os diversos ossos do crânio, mais precisamente ocupando as suturas (tipo de articulação entre os ossos do crânio). Daí sua denominação.

**Ossos sesamóides** (fig.12): São ossos supranumerários geralmente pequenos que se desenvolvem na espessura de certos tendões musculares, ao nível dos membros, principalmente da mão e do pé. Dois desses ossos, **Pisiforme** (que faz parte do esqueleto do carpo) e a **Patela** (localizada na espessura do tendão inferior do músculo quadríceps da coxa), por serem constantes e apresentarem características gerais dos ossos, não são rotulados como supranumerários e estão incluídos na contagem dos ossos do esqueleto.

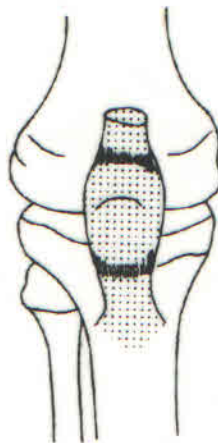
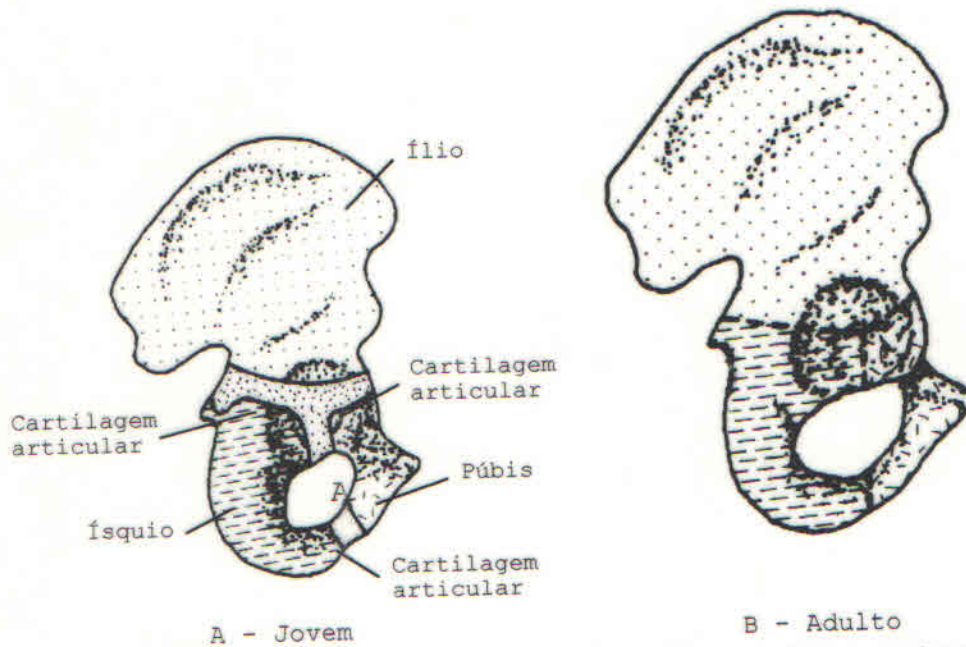


Fig.12 - Osso Sesamóide (patela direita)

**C - NÚMERO DE OSSOS QUANTO À IDADE** - O número de ossos também pode variar devido a fatores etários. No feto, no recém-nascido e na criança o número é maior devido a incompleta ossificação e em consequência presença de maior número de peças ósseas separadas por tecidos fibrosos ou cartilagíneos (fig.13A).

Nos indivíduos velhos, o número de ossos tende a diminuir em virtude da soldadura de alguns ossos ao nível das articulações,

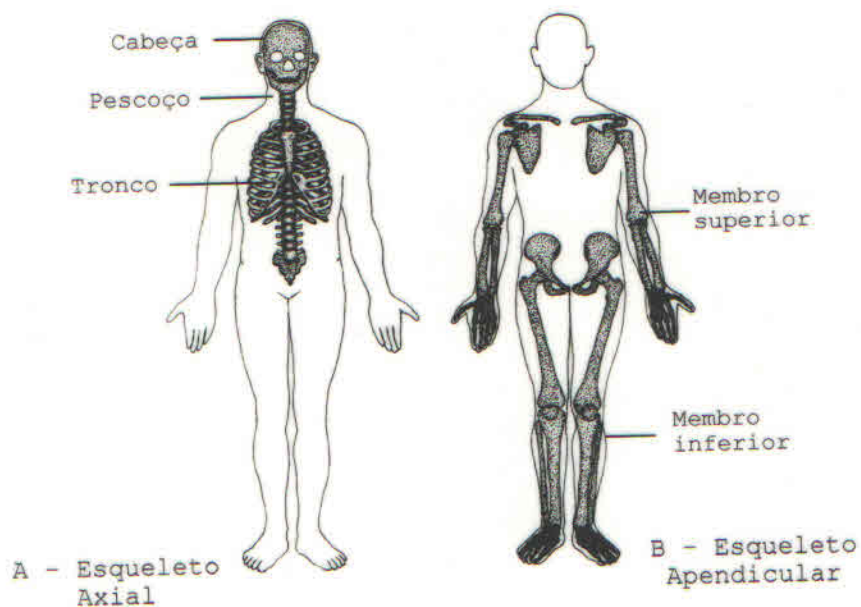
em particular os da cabeça, esse processo que se denomina **Sinostose** (fig. 13B). Verifica-se, pois, que, do ponto de vista etário, há uma diminuição do número de ossos do nascimento à senilidade.



A - Jovem B - Adulto  
Fig.13 - Osso do quadril direito (vista anterior)

**7 - DIVISÃO DO ESQUELETO:**

Embora seja uma entidade funcional, o esqueleto pode ser dividido em **Esqueleto Axial** (fig.14A) e **Esqueleto Apendicular** (fig.14B). O esqueleto axial compreende os ossos da CABEÇA, do PESCOÇO e do TRONCO, enquanto o esqueleto apendicular está formado pelos ossos dos MEMBROS SUPERIORES e INFERIORES.



A - Esqueleto Axial B - Esqueleto Apendicular

Fig.14 - Esqueleto (vista anterior)

A - **CABEÇA** - A cabeça (fig.15) situada em cima da coluna vertebral e sustentada pelo atlas, está constituída por 28 ossos, sendo sua função principal a de alojar e proteger o encéfalo como: os órgãos responsáveis pelos sentidos da visão, da audição, do gosto e da olfação. Por suas aberturas penetram raios luminosos para os olhos, ondas sonoras para os ouvidos, ar para o sistema respiratório e alimento para o sistema digestório.

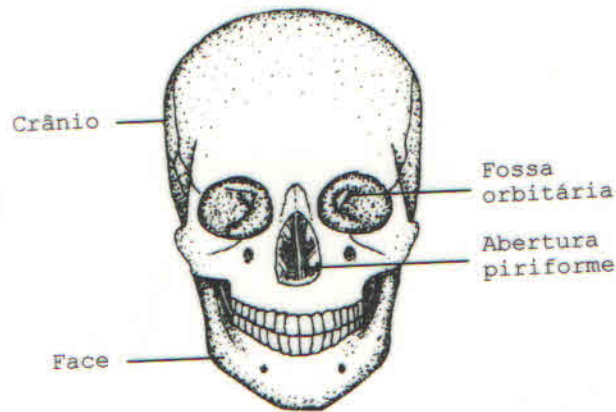


Fig.15 - Cabeça (Visão anterior)

A cabeça está dividida em duas partes: **Crânio**, parte mais volumosa e superior, e **Face**, menos volumosa e colocada inferiormente ao crânio.

- O **ESQUELETO DO CRÂNIO** está constituído essencialmente por 14 ossos. Destes 4 são ímpares e 5 pares e bilaterais (fig.16A/B).

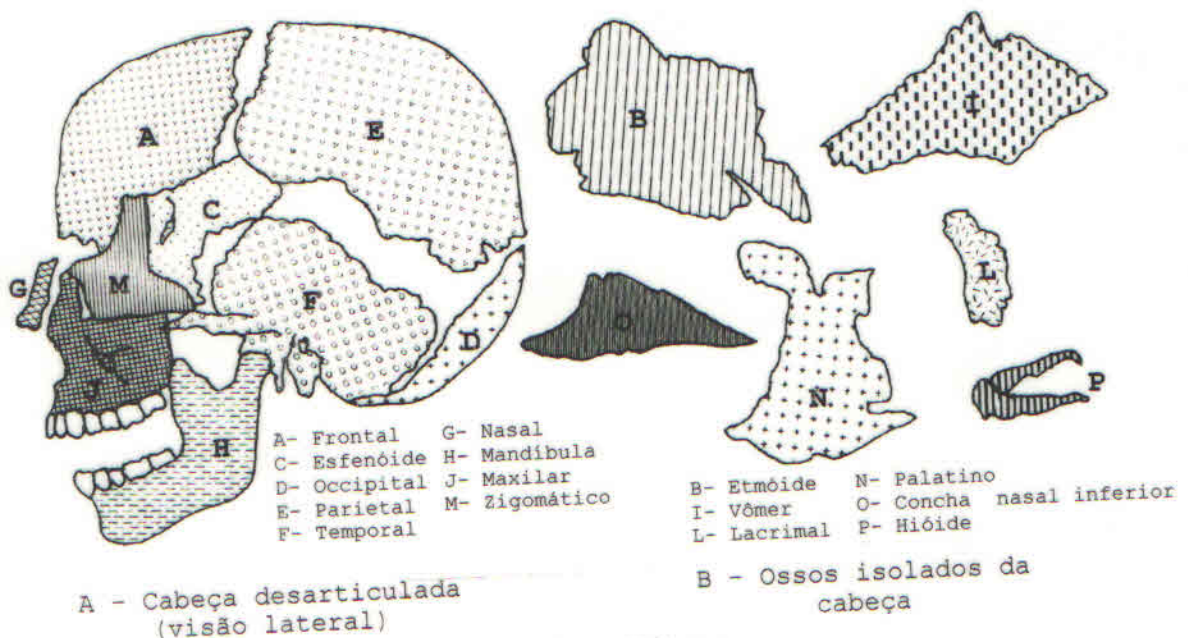


Fig.16 - Cabeça

**Ossos ímpares:** Frontal (A), Occipital (D), Etmóide (B), Esfenóide (C).

**Ossos pares e bilaterais:** Parietais (E), Temporais (F), Ossículos do ouvido: Martelo, Bigorna e Estribo (não representados nas figuras).

Os ossos do crânio formam uma cavidade chamada **Cavidade Craniana** que aloja e protege o encéfalo e os órgãos responsáveis pelos sentidos da visão e da audição. Está dividida em **Calota Craniana** parte superior e **Base do Crânio**, parte inferior que constitui o assoalho da cavidade craniana, respectivamente (fig.17A/B). A base do crânio está subdividida em três fossas que são: **FOSSA ANTERIOR** (esfeno-etmóidea), **FOSSA MÉDIA** (esfeno-temporal) e **FOSSA POSTERIOR** (occipital). Fazendo parte da fossa média, encontra a **SELA TÚRCICA**.

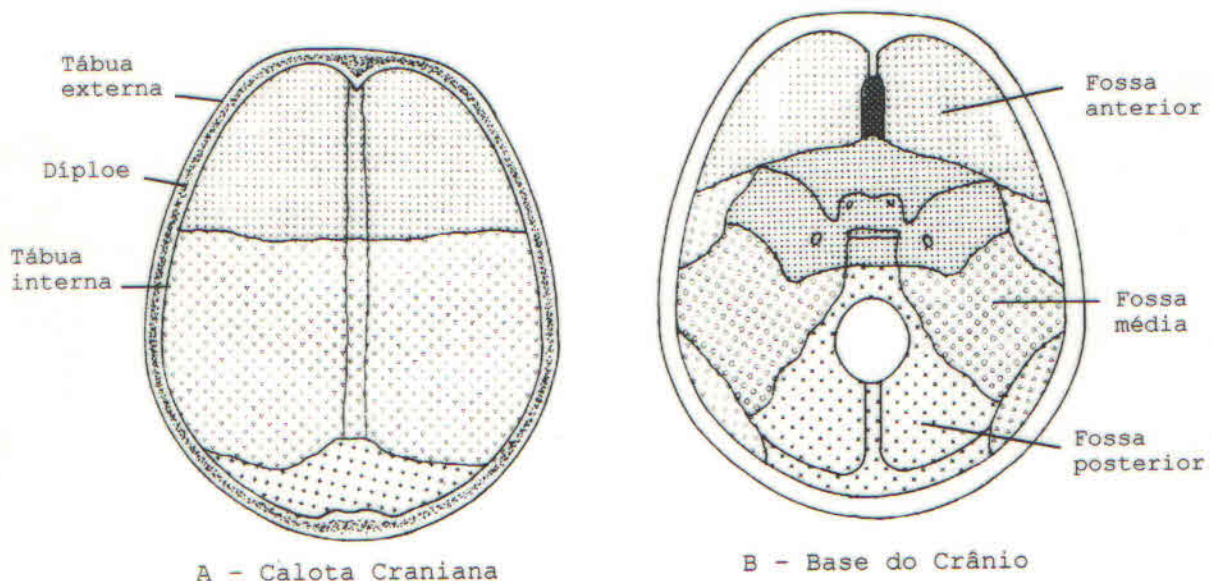


Fig.17 - Crânio (vista interna)

A base do crânio (fig.18) apresenta numerosos orifícios que dão passagem aos 12 pares de nervos cranianos e vasos que entram e saem da cabeça. Daremos a seguir apenas os forames (orifícios) que dão passagem aos pares cranianos, relacionando-os com as fossas da base do crânio. Na **Fossa Anterior** temos: 1- A **lâmina crivosa do etmóide** (que dá passagem ao 1º par craniano ou nervo olfatório); 2- O **buraco óptico** (que dá passagem ao 2º par ou nervo óptico). Na **Fossa Média** temos: 3- A **fenda esfenoideal** (para o 3º par ou nervo oculomotor, o 4º par ou nervo troclear, ao 1º ramo do trigêmeo ou nervo oftálmico e ao 6º par ou nervo motor ocular externo ou abducente); 4- O **forame grande redondo** (para o 2º ramo do trigêmeo ou nervo v<sub>2</sub> ou nervo maxilar); 5- O **forame oval**: (para o 3º ramo do trigêmeo ou nervo v<sub>3</sub> ou nervo mandibular). Na **Fossa Posterior** temos: 6- O **poro acústico interno** (para o 7º par ou nervo facial e o 8º par ou nervo vestibulo-coclear); 7- O **forame jugular** (para o 9º par o nervo



glossofaríngeo, o 10º par ou nervo vago e o 11º par ou nervo acessório); 8- O **conduto condiliano anterior** (para o 12º par ou nervo hipoglosso).

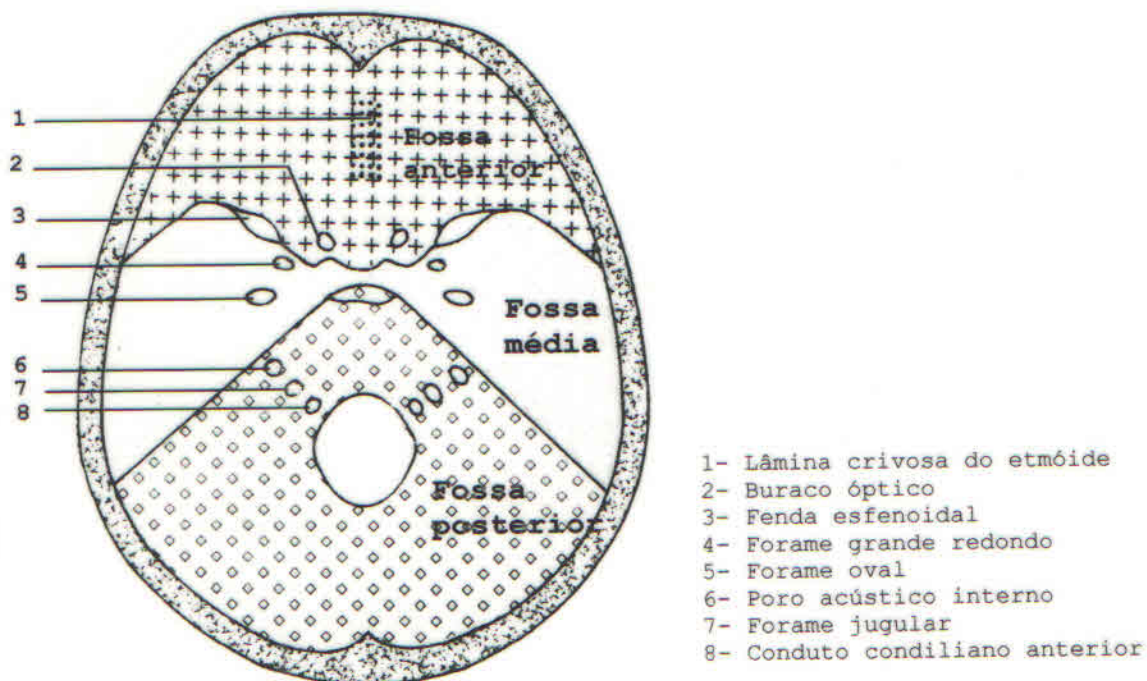


Fig.18 - Base do Crânio (vista interna)

- O **ESQUELETO DA FACE** está constituído por 14 ossos. Desses 2 são ímpares e 6 são pares (fig.16A/B). **Ossos ímpares:** Mandíbula(H) e Vômer(I). **Ossos pares e bilaterais:** Maxilares(J), Nasais(G), Lacrimais(L), Zigomáticos(M), Palatinos(N) e Conchas Nasais Inferiores (O).

Na cabeça podemos observar, entre outros acidentes anatômicos, a Cavidade Orbitária, onde está alojado o globo ocular; a Abertura Piriforme, para as cavidades nasais; a abertura da Cavidade Oral, entre os maxilares e a mandíbula; o Arco Zigomático, a Fossa Zigomática, a Fossa Pterigomaxilar, a Fossa Temporal, as Fossas Pterigóideas e os Condutos Auditivos. Tente localizar esses acidentes numa cabeça óssea.

B - **PESCOÇO:** O esqueleto do pescoço compõe-se das Vértex Cervicais e do ponto de vista topográfico, do osso Hióide.

C - **TRONCO:** O esqueleto do tronco compreende o TÓRAX, as VÉRTEBRAS LOMBARES, SACRAIS, COCCÍGICAS e a PELVE. Esta será estudada juntamente com o membro inferior.

- As **VÉRTEBRAS** são ossos classificados como irregulares que, em número de 33 ou 34, formam uma coluna situada na linha média e posterior do tronco, denominada **COLUNA VERTEBRAL** ou RAQUI. A coluna vertebral representa o pilar central do esqueleto axial, servindo de ponto de apoio a grande número de vísceras e de bainha protetora à medula espinhal e seus envoltórios.

Em uma vértebra distinguem-se um CORPO, que é anterior e um ARCO que é posterior. Essas formações delimitam o FORAME VERTEBRAL. Quando da superposição das vértebras, os forâmens vertebrais constituem o CANAL VERTEBRAL, no qual se encontra alojada a medula espinhal com seus envoltórios. O arco está formado, de cada lado, pelo PEDÍCULO e pela LÂMINA.

O pedículo, côncavo nas suas faces superiores e inferiores, forma, quando da superposição das vértebras e de cada lado da coluna, uma série de orifícios (o número coincide com os segmentos medulares), chamados FORAME DE CONJUGAÇÃO, cuja função é dar passagem aos pares de nervos medulares (nervos espinhais)

As lâminas convergem dorsalmente e da união das mesmas origina-se o PROCESSO ESPINHOSO que se projeta para trás. No ponto de união do pedículo com a lâmina emerge, de cada lado, uma expansão lateral denominada PROCESSO TRANSVERSO. No arco encontramos quatro PROCESSOS ARTICULARES, dois superiores e dois inferiores que servem para articulação da vértebra com as vértebras supra e infra-adjacentes (fig.20).

- A COLUNA VERTEBRAL (fig.19) está dividida em 5 regiões de acordo com o segmento do corpo que ocupa. As regiões são:

- 1 - REGIÃO CERVICAL, com 7 vértebras que constituem o esqueleto do pescoço.
- 2 - REGIÃO TORÁCICA, com 12 vértebras.
- 3 - REGIÃO LOMBAR, com 5 vértebras.
- 4 - REGIÃO SACRAL, com 5 vértebras.
- 5 - REGIÃO COCCÍGICA, com 4 ou 5 vértebras.

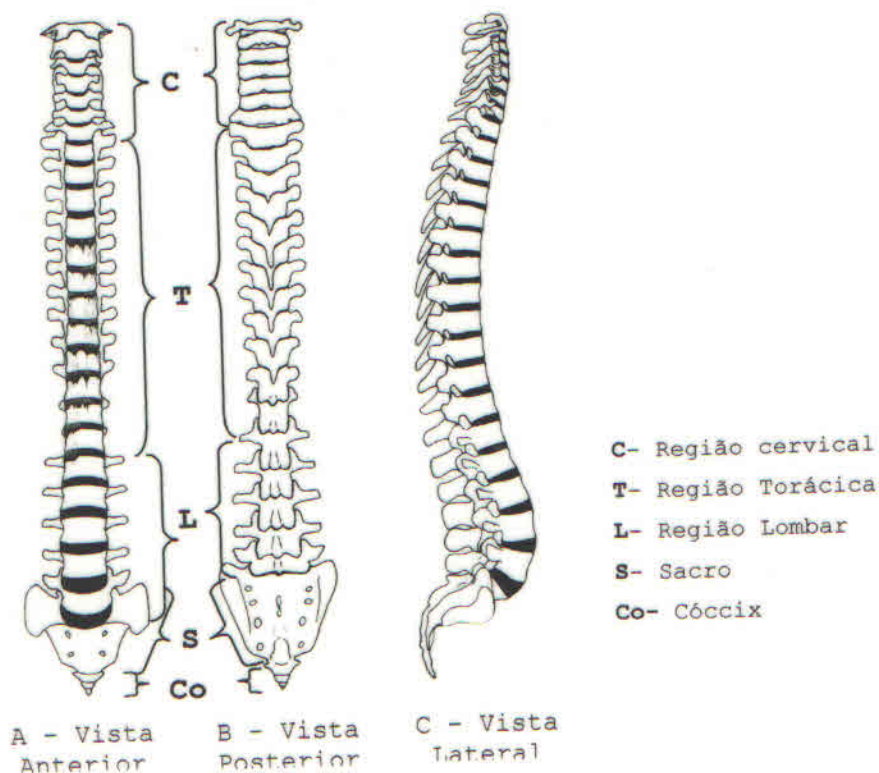


Fig.19 - Coluna Vertebral

As vértebras torácicas, lombares, sacrais e coccígicas constituem, juntamente com o tórax, o esqueleto do tronco.

As **vértebras cervicais** apresentam como características, o FORAME TRANSVERSO, localizado no processo transversal do mesmo nome que dá passagem às veias vertebrais, ao plexo simpático e, com exceção da 7<sup>a</sup>, à artéria vertebral.

A primeira vértebra cervical é denominada ATLAS (fig.20) que se articula com a cabeça. Caracteriza-se pela ausência do corpo, possuindo dois arcos, um anterior e outro posterior. A segunda vértebra cervical ou AXIS representa o eixo ao redor do qual gira a cabeça. Pode ser facilmente identificada em virtude da presença, na face superior do corpo, de uma projeção óssea vertical chamada PROCESSO ODONTÓIDE. A 3<sup>a</sup>, 4<sup>a</sup> e 5<sup>a</sup> vértebras cervicais são vértebras típicas. A 6<sup>a</sup> vértebra cervical apresenta um grande tubérculo na face anterior do processo transversal, chamado TUBÉRCULO CAROTÍDEO, em virtude de sua relação com a artéria carótida comum. A 7<sup>a</sup> vértebra cervical é uma vértebra de transição; seu forame transversal é pequeno ou inexistente, seu processo espinhoso é mais proeminente que o das demais, sendo por isso também chamada de vértebra proeminente.

As **vértebras torácicas** (fig.20) caracterizam-se pela presença de facetas articulares na face anterior dos processos transversos e no corpo que serve à articulação das costelas e são chamadas FÓVEAS COSTAIS.

As **vértebras lombares** (fig.20) podem ser identificadas por não possuírem forames transversos, nem foveas costais. Além disso, têm um volume maior que as vértebras das outras regiões e apresentam o processo espinhoso quadrangular.

As cinco **vértebras sacrais** (fig.20), durante o desenvolvimento, sofrem um processo de SINOSTOSE e constituem uma única peça óssea denominada de OSSO SACRO.

As **vértebras coccígicas** (fig.20), são 4 ou 5 vértebras atroficas que sofrem também uma sinostose e constituem o OSSO CÓCCIX.

É devido à soldadura das vértebras sacrais e coccígicas, constituindo em cada região uma peça óssea, que a coluna vertebral é considerada como possuindo apenas 26 peças ósseas.

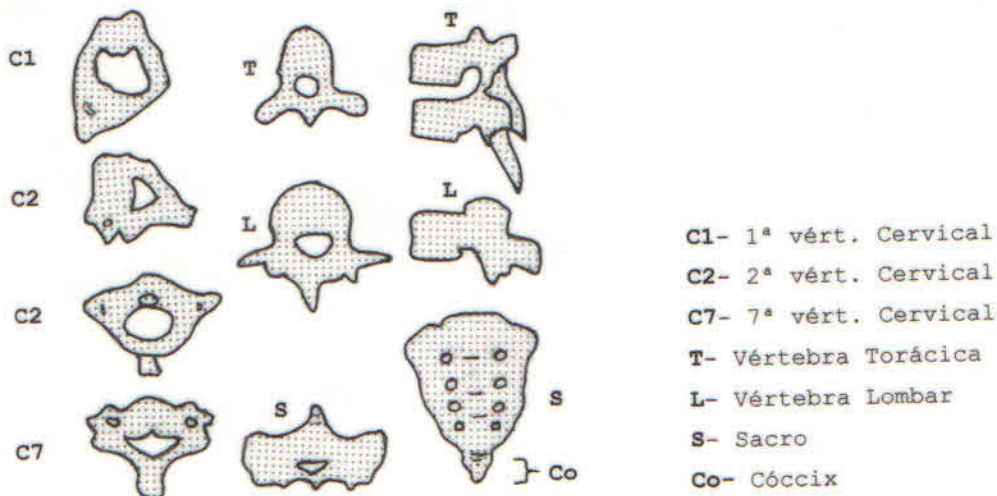


Fig.20 - Vértex

- O **OSSO HIÓIDE** (fig.21) é um osso ímpar, mediano e simétrico, estendido transversalmente na parte anterior do pescoço, por cima do esterno e por baixo da língua, da qual se pode dizer, constitui o esqueleto. Está colocado quase paralelamente à borda inferior da mandíbula e apresenta a particularidade de ser o único osso do corpo que não apresenta articulação com outro osso.

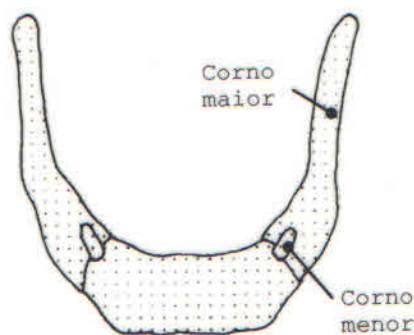


Fig.21 - Osso Hióide (vista ântero-superior)

- O **TÓRAX** (fig.22), também chamado CAIXA TORÁCICA, é uma cavidade ósteo-cartilaginosa na qual se encontram alojados, entre outros órgãos, os pulmões e o coração. Está constituído, além das vértebras torácicas por trás, por 12 pares de COSTELAS lateralmente e pelo ESTERNO por diante.

A caixa torácica apresenta duas aberturas: uma por cima, chamada ABERTURA SUPERIOR DO TÓRAX, que se comunica com o pescoço, dando passagem às estruturas que provém dele ou que a ele se dirige; outra, por baixo e fechada pelo diafragma, chamada ABERTURA INFERIOR DO TÓRAX. A abertura superior do tórax está circunscrita pela borda superior do esterno, pela borda superior da 1ª vértebra torácica e pela face superior das

primeiras costelas e cartilagens costais. Os elementos que circunscrevem a abertura inferior do tórax são: borda inferior do corpo da 12<sup>a</sup> vértebra torácica; borda inferior da 12<sup>a</sup> costela; rebordo costal; e a articulação xifoesternal.

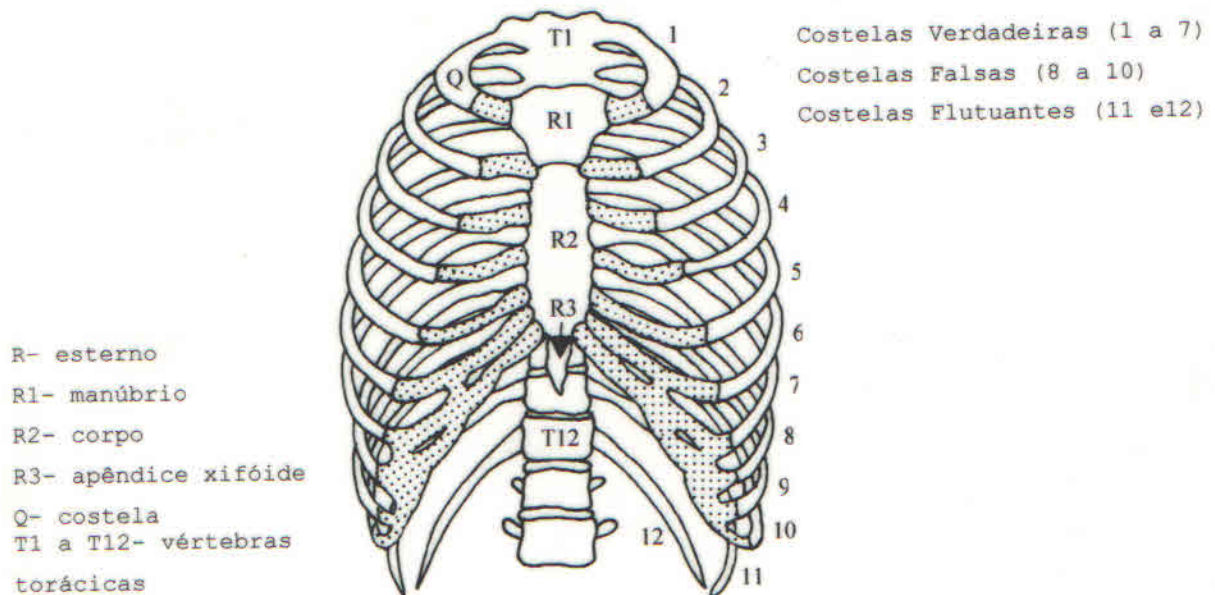


Fig.22 - Tórax (vista anterior)

- As **COSTELAS** (fig.23) são ossos planos, em número de 24 (12 pares), que delimitam em grande parte a cavidade torácica. As sete primeiras são ditas **costelas verdadeiras** porque se fixam diretamente, através das cartilagens costais, às bordas laterais do esterno. As costelas 8<sup>a</sup>, 9<sup>a</sup> e 10<sup>a</sup>, são as **costelas falsas** por fixarem-se indiretamente ao esterno, unindo suas cartilagens umas às outras e à 7<sup>a</sup>. A undécima e a duodécima, denominadas **costelas flutuantes**, são livres, terminam entre os músculos da parede antero-lateral do abdome e não possuem cartilagem.

Uma costela típica apresenta cabeça, colo, tubérculo e corpo, apresentando este, duas faces (interna ou côncava e externa ou convexa) e duas bordas (superior romba e inferior cortante); próximo à borda inferior, a costela apresenta o sulco costal e próximo à extremidade posterior, o ângulo costal.

- O **ESTERNO** é um osso plano, ímpar, mediano e simétrico, situado na parte anterior do tórax e dando inserção, nas suas bordas laterais às clavículas e aos 7 primeiros pares de costelas. O esterno desenvolve-se a partir de três peças que finalmente se fundem em um único osso. **MANÚBRIO** é a parte superior do osso; **CORPO** é a parte mais longa e média do osso apresentando-se mais largo por cima que na sua parte inferior. O **APÊNDICE XIFÓIDE** é a parte inferior e rudimentar do osso. A borda superior do manúbrio é côncava e se chama incisura angular. As bordas laterais do osso apresentam superfícies articulares para articulação das clavículas e das cartilagens costais.

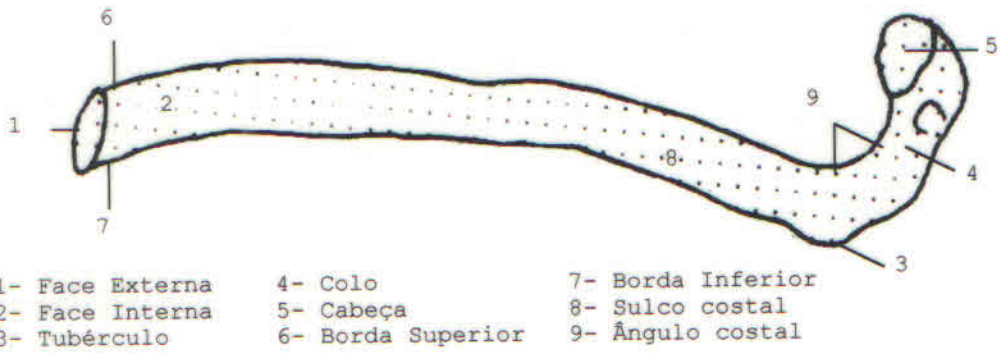


Fig.23 - Costela (vista interna)

D - **MEMBRO SUPERIOR:** O membro superior (fig.24) juntamente com o membro inferior constitui o ESQUELETO APENDICULAR. O membro superior, com função de preensão e tato, está constituído por:

a- **Cinta do Membro Superior:** Escápula e Clavícula.

b- **Membro Superior Livre:** Úmero, Rádio, Ulna, Ossos do Carpo, Ossos Metacárpicos e Falanges.

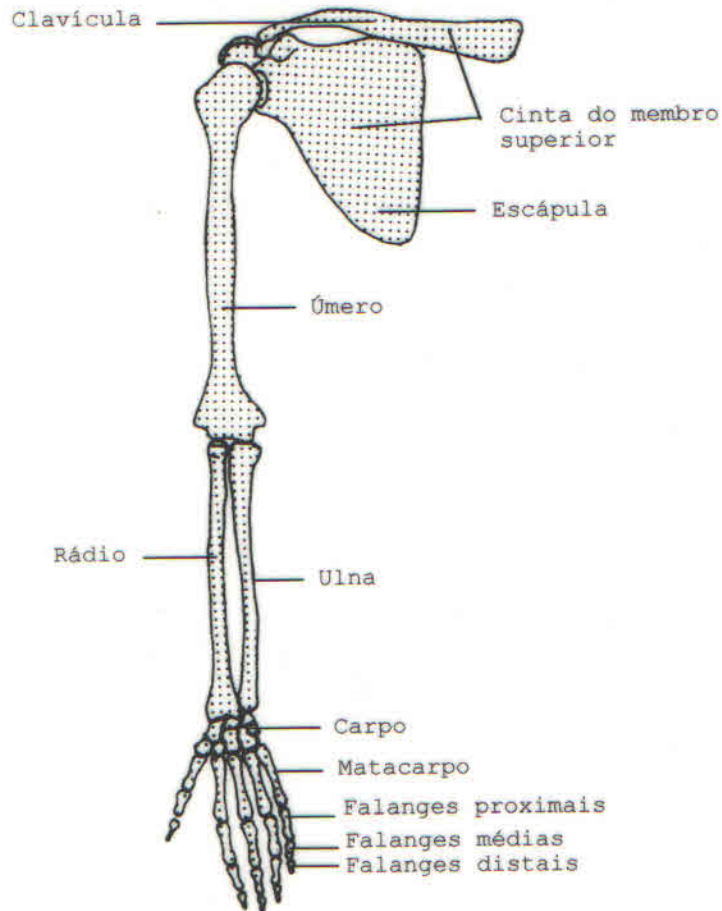


Fig.24 - Membro superior direito.

A **cinta do membro superior** une o membro ao tórax. Está constituída por dois ossos, a clavícula por diante e a escápula por trás.

O **ÚMERO** é um osso longo que representa o esqueleto do braço.

O **RÁDIO** e a **ULNA**, ossos longos, dispostos paralelamente entre si, constituem o esqueleto do antebraço, sendo o primeiro lateral e o segundo medial. Colocados em sua verdadeira posição, esses dois ossos não ocupam, exatamente, o mesmo nível. O rádio sobressai a ulna por baixo, enquanto que, por cima, este último sobressai o primeiro. Sempre a ulna é um pouco mais longo que o rádio.

A **MÃO** (fig.25), quarto e último segmento do membro superior, esta constituída por 27 ossos dispostos em três regiões distintas: O **CARPO**, o **METACARPO** e os **DEDOS**.

O **carpo** (fig.25) está formado por oito ossos curtos dispostos em duas fileiras transversais, uma proximal e outra distal.

A fileira proximal (fig. 25) compreende 4 ossos que contados da borda lateral para a borda medial da mão, são: 1- Escafóide; 2- Semilunar; 3- Piramidal; e 4- Pisiforme.

A fileira distal (fig. 25) compreende também 4 ossos que são, seguindo a mesma direção: 5- Trapézio; 6- Trapezóide; 7- Capitato (Grande Osso); e 8- Hamato (Ganchoso).

O **metacarpo** (fig.25) está formado por cinco ossos longos que partem, à maneira de raios divergentes, da fileira distal do carpo até a base de cada um dos cinco dedos. São denominados: 1<sup>o</sup>, 2<sup>o</sup>, 3<sup>o</sup>, 4<sup>o</sup> e 5<sup>o</sup> **METACARPIANOS**, sendo a contagem realizada no sentido látero-medial.

Os **dedos** (fig.25), órgãos essenciais da preensão e do tato, são apêndices muito móveis que continuam os metacarpianos. Em igual número que as peças do metacarpo, são denominadas 1<sup>o</sup>, 2<sup>o</sup>, 3<sup>o</sup>, 4<sup>o</sup> e 5<sup>o</sup> **dedos** (quirodáctilos), procedendo-se a contagem no sentido látero-medial. Seguindo a mesma ordem, os dedos podem ser denominados: **POLEGAR**, **INDICADOR**, **MÉDIO**, **ANULAR** E **MÍNIMO**. O termo quirodáctilo é de origem grega e significa dedos da mão. (**QUIRO**=MÃO; **DÁCTILO**=DEDOS). Cada um dos dedos está constituído por três ossos sucessivamente decrescentes em tamanho, que se chamam **FALANGES** (fig.25) e são denominados **FALANGES PROXIMAL** (ou 1<sup>a</sup> Falange), **FALANGE MÉDIA** (ou 2<sup>a</sup> Falange) e **FALANGE DISTAL** (ou 3<sup>a</sup> Falange), contados da extremidade metacarpiana para a extremidade livre. O polegar faz exceção a essa disposição geral e não tem mais do que duas falanges, faltando a 2<sup>a</sup> ou Falange Média.

**E - MEMBRO INFERIOR:** O membro inferior (fig.26), destinado à locomoção, é constituído por:

a - **Cinta do Membro Inferior:** Osso do quadril (Osso coxal).

b - **Membro Inferior Livre:** Fêmur, Patela, Tibia, Fíbula, Ossos do Tarso, Ossos Metatársicos e Falanges.

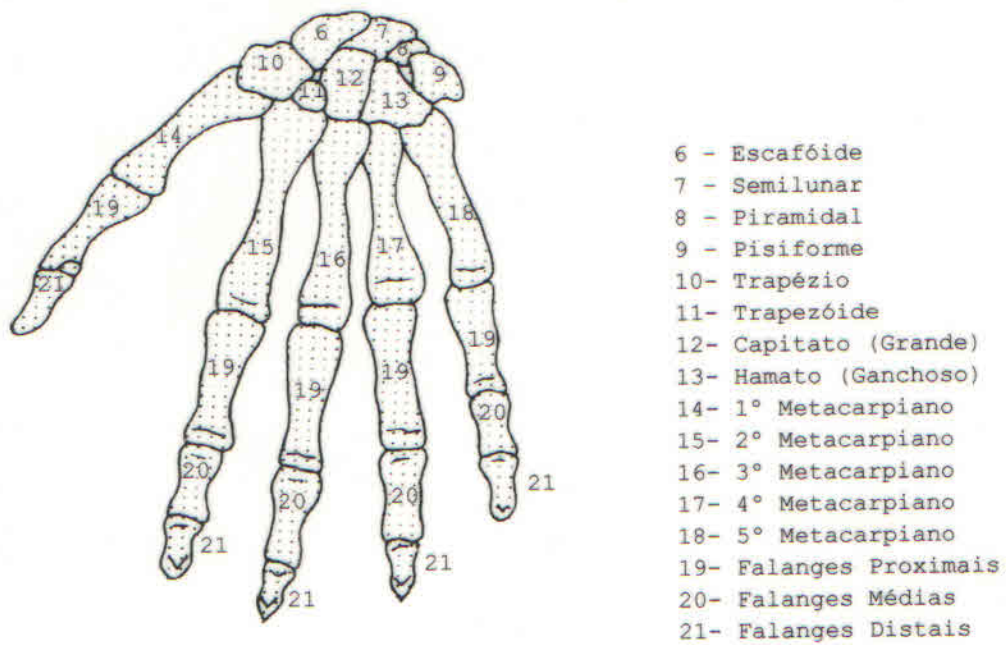


Fig.25 - Mão direita (vista dorsal)

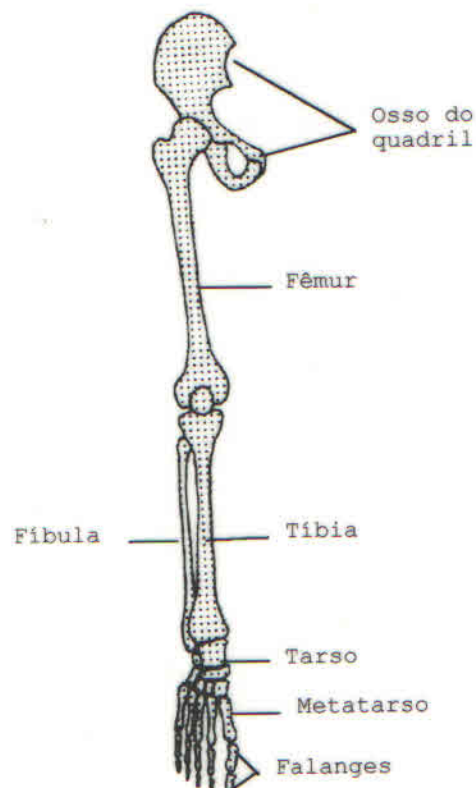


Fig.26 - Membro inferior direito

A **PELVE** ou **CINTURA PÉLVICA** (fig.27) está formada por um só osso, conhecido pelo nome de osso do quadril, e tem por função



unir o membro inferior á parte final da coluna vertebral. Os ossos coxais de cada lado articulam-se por diante e estão separados pelo sacro atrás. Os ossos coxais, ântero-lateralmente, e o sacro, por trás formam o cinturão ósseo, a PELVE ou BACIA, região anatômica importante, principalmente nas mulheres e com relação ao parto.

O **FÊMUR**, osso longo, homólogo ao úmero do braço, constitui o esqueleto da coxa.

A **TÍBIA** e a **FÍBULA**, dispostos paralelamente, constituem o esqueleto da perna. O osso mais medial volumoso é a tibia, enquanto que a fíbula é o mais lateral. Acrescenta-se ainda ao esqueleto da perna a patela, que se encontra situada por cima da tibia e da fíbula, na parte anterior da articulação do joelho.

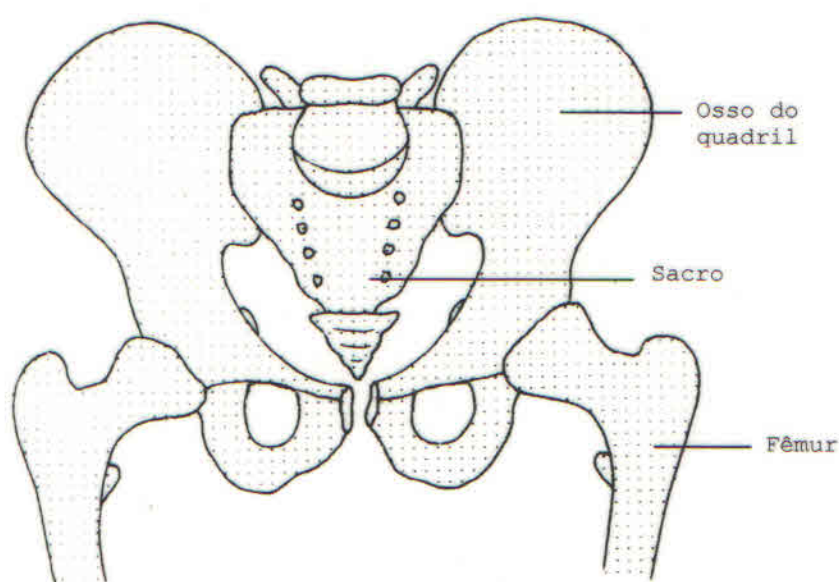


Fig.27 - Pelve (vista ântero-superior)

O **PÉ** (fig.28), quarto e último segmento do membro inferior, está constituído por 26 ossos dispostos em três regiões distintas: O TARSO, METATARSO e os ARTELHOS.

O **tarso** esta formado por sete ossos curtos dispostos em duas fileiras, uma posterior e outra anterior.

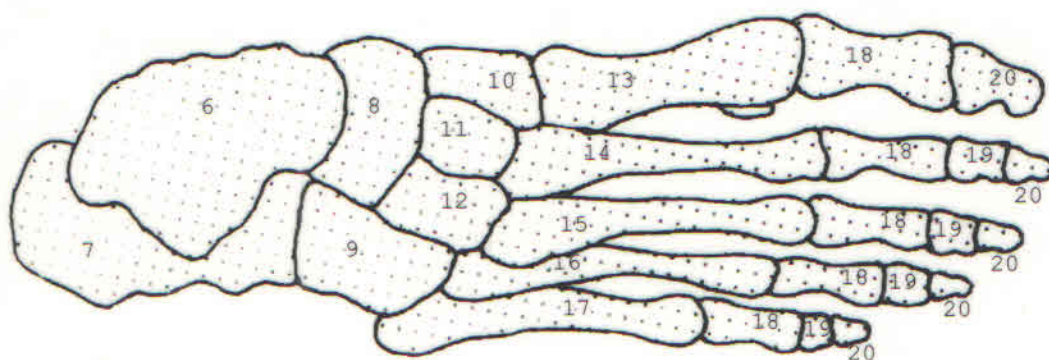
A primeira fileira compreende unicamente dois ossos: 1- Tálus (por cima); e 2- Calcâneo (por baixo).

A segunda fileira compreende cinco ossos: 3- Cubóide (lateralmente); 4- Navicular (medialmente); 5- 1º Cuneiforme ou cuneiforme medial; 6- 2º cuneiforme ou cuneiforme intermédio; 7- 3º Cuneiforme ou cuneiforme lateral.

O **metatarso** está formado por cinco ossos longos que, partindo da 2ª fileira do tarso, dirige-se para diante, a fim de servirem de base para cada um dos cinco artelhos. Os metatarsianos são denominados: 1º, 2º, 3º, 4º e 5º METATARSIANOS,

sendo a contagem feita ao contrário da mão, no sentido da borda medial para a lateral do pé.

Situados por diante dos metatarsianos, cuja direção continuam, estão os artelhos ou **dedos** do pé que são em número de cinco e denominam-se: 1º, 2º, 3º, 4º e 5º PODODÁCTILOS (PODO=PÉ, DÁCTILOS=DEDOS) (fig.28), contados no sentido médio-lateral. Cada um dos artelhos está formado por três peças ósseas ou FALANGES, superpostas em sentido ântero-posterior. Como na mão, distinguem-se a primeira falange (ou falange proximal), a segunda falange (ou falange média) e a terceira falange (ou falange distal). Também no membro inferior o 1º pododáctilo, homólogo do polegar, só apresenta duas falanges (a primeira e a terceira) faltando a segunda ou falange média.



- |                           |                        |
|---------------------------|------------------------|
| 6- Tálus                  | 13- 1º Metatarsiano    |
| 7- Calcâneo               | 14- 2º Metatarsiano    |
| 8- Navicular              | 15- 3º Metatarsiano    |
| 9- Cubóide                | 16- 4º Metatarsiano    |
| 10- Cuneiforme medial     | 17- 5º Metatarsiano    |
| 11- Cuneiforme intermédio | 18- Falanges Proximais |
| 12- Cuneiforme lateral    | 19- Falanges Médias    |
|                           | 20- Falanges Distais   |

Fig.28 - Pé direito(vista superior)

## SEÇÃO III - ARTICULAÇÕES - GENERALIDADES

### 1 - INTRODUÇÃO

Artrologia ou Sindesmologia é o estudo das articulações ou juntas. Juntas ou articulações em um sentido amplo, é uma junção entre as partes do corpo e, em um sentido restrito, é uma conexão entre as partes do esqueleto (fig.1).

As articulações não são necessariamente associadas aos movimentos, nem necessariamente permanentes. Por exemplo, as epífises e a diáfise dos ossos longos, no indivíduo jovem, estão unidas por cartilagem hialina (articulação cartilaginosa primária) que não permite qualquer movimento e desaparece quando cessa o crescimento do osso.

Aqui serão estudados os seguintes tópicos: 1-Função das articulações; 2- Modo de união entre os ossos, nomenclatura e morfogênese das articulações; 3-Classificação das articulações; e 4-Movimentos das articulações.

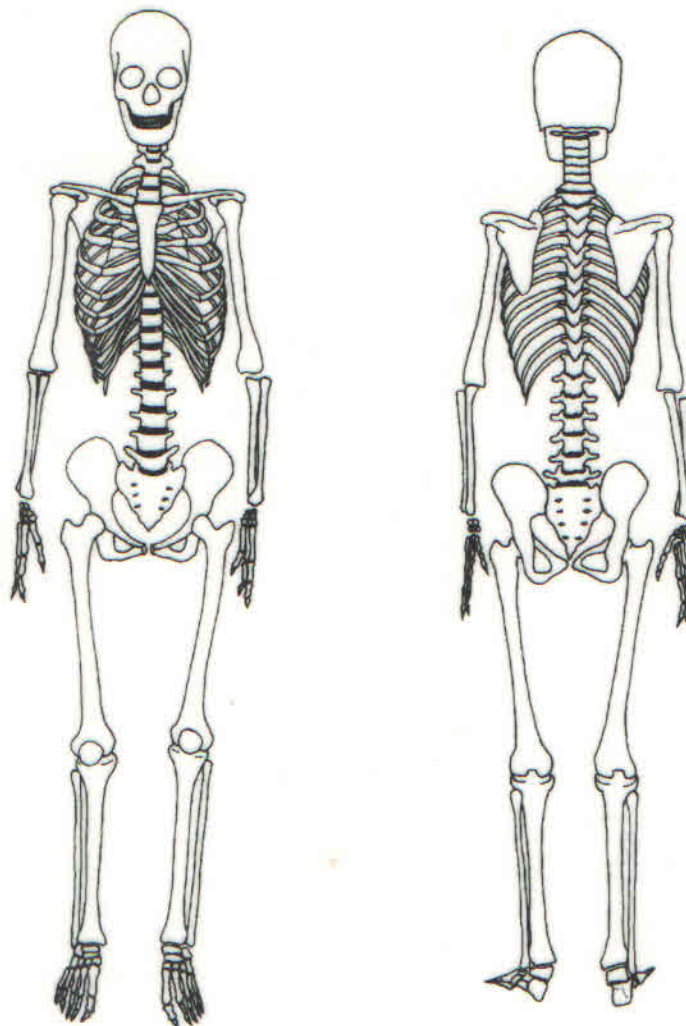


Fig.1 - Esqueleto Articulado

## 2 - FUNÇÕES DAS ARTICULAÇÕES

As articulações apresentam-se de maneira bastante complexa, permitindo entre outras, as seguintes funções: movimentos, manutenção da postura do corpo, proteção de órgãos, crescimento dos ossos e amortecedor contra choques.

A - Os **movimentos** mais amplos são observados nas articulações dos membros e da coluna vertebral.

B - A **manutenção da postura do corpo**, como a posição ereta, depende das articulações do tronco e dos membros inferiores.

C - A **proteção dos órgãos** é realizada por cavidades ósseas formadas pelos ossos e pelas suas articulações, como acontece com as seguintes cavidades: craniana, torácica, pélvica e canal vertebral.

D - O **crescimento dos ossos longos em comprimento** depende das articulações temporárias existentes entre a diáfise e as epífises.

E - A **função de amortecedor contra choques** na deambulação ou marcha, por exemplo, é realizada principalmente pela coluna vertebral e pelos membros inferiores.

## 3 - MODO DE UNIÃO ENTRE OS OSSOS, NOMENCLATURA E MORFOGÊNESE DAS ARTICULAÇÕES

A - **MODO DE UNIÃO ENTRE OS OSSOS**: Ao se analisar o esqueleto articulado (fig.2) verifica-se facilmente que os **ossos largos** articulam-se pelas suas **bordas**, como acontece com os ossos da cabeça; os **ossos curtos** articulam-se pelas suas **faces**, como acontece com os ossos do carpo e do tarso; e os **ossos longos** articulam-se pelas suas **extremidades**, como acontece com os ossos dos membros. Dependendo do modo de união entre os ossos, observamos diferentes graus de amplitude de movimentos. Isso nos leva a concluir que as articulações constituídas pelos **ossos largos** não possuem movimentos como acontece com os ossos do crânio. As articulações entre os ossos **curtos** possuem **movimentos reduzidos**: são movimentos por deslizamento observados na maioria das articulações do carpo e do tarso. Finalmente, as articulações entre os ossos **longos** são as que permitem **movimentos amplos**, é o que se observa, por exemplo, nas articulações do cotovelo e do joelho.

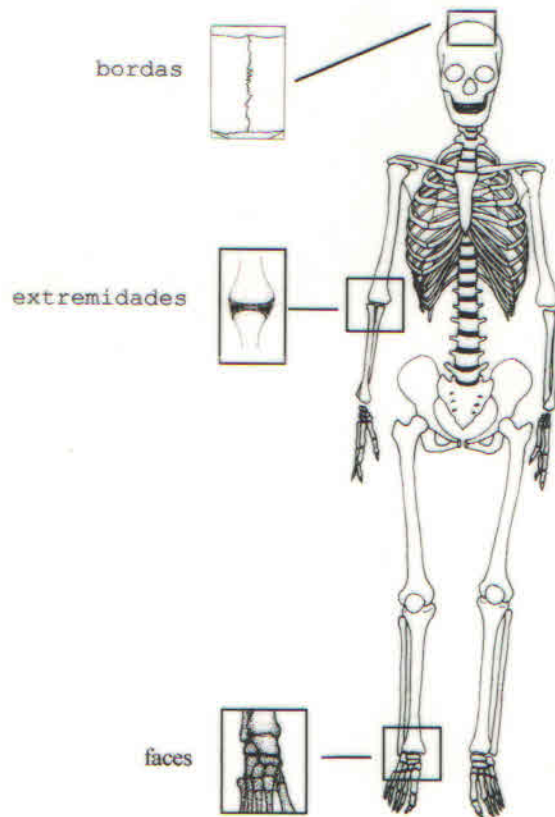


Fig.2 - Modo de união entre os ossos

**B - NOMENCLATURA DAS ARTICULAÇÕES:** As articulações têm, em geral, o nome vinculado ao nome dos ossos que se articulam (fig.3). Como exemplo, temos as seguintes articulações: têmporo-parietal, metacarpo-falângicas e interfalângica. Fazem exceção a esta regra os seguintes exemplos: sutura metópica (entre os dois frontais da criança), sutura coronal (entre o frontal e os dois parietais), sutura sagital (entre os dois parietais), sutura lambdóide (entre os dois parietais e o occipital) e a articulação do joelho (entre o fêmur, a tíbia e a patela).

**C - MORFOGÊNESE DAS ARTICULAÇÕES:** No desenvolvimento do esqueleto observa-se que nas zonas articulares o tecido embrionário indiferenciado, situado entre os ossos, pode diferenciar-se em tecido fibroso ou tecido cartilagíneo, que mantém as peças esqueléticas como que soldadas umas as outras.

Existe assim uma continuidade entre as mesmas quer por **tecido fibroso**, quer por **tecido cartilagíneo**.

Em um outro caso, o aparecimento de uma cavidade na zona articular torna as peças esqueléticas descontínuas, ficando estas zonas unidas por um manguito de tecido conjuntivo, que será oportunamente estudado como cápsula articular.

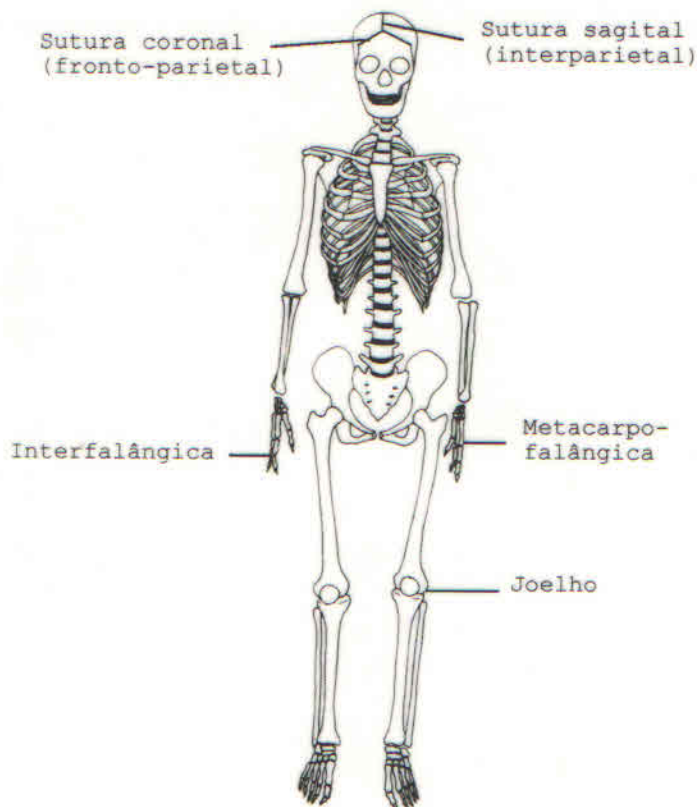


Fig.3 - Nomenclatura das Articulações

#### 4 - CLASSIFICAÇÃO DAS ARTICULAÇÕES

Sabendo-se o que é uma articulação e para que serve, verifique a sua classificação, a qual será feita sob vários critérios.

##### A - QUANTO À DURAÇÃO:

a - **Temporárias** - São as articulações que têm tempo de vida limitado. Ex.: articulação entre a diáfise e as epífises dos ossos longos.

b - **Permanentes** - São as articulações que permanecem durante toda a existência do indivíduo. Ex: articulação do joelho.

##### B - QUANTO À MANEIRA DE FIXAÇÃO AOS OSSOS:

a - **Articulação por continuidade** - Aquelas em que as peças ósseas estão soldadas umas as outras, quer por tecido fibroso quer por cartilagem. Ex. as articulações existentes nos ossos da cabeça e na coluna vertebral, respectivamente.

b - **Articulação por contiguidade** - Aquelas que apresentam uma cavidade articular entre os ossos. Ex: praticamente todas as articulações dos membros superiores e inferiores.

C - QUANTO À NATUREZA DO TECIDO INTERPOSTO ENTRE OS OSSOS: Podem ser: a- **Fibrosas** (quase imóveis); b- **Cartilagíneas** (semimóveis, movimentos elásticos); c- **Sinoviais** (livremente móveis). Esta classificação merece uma análise mais detalhada.

a - **ARTICULAÇÕES FIBROSAS** (quase imóveis) (fig.4) - São aquelas cuja união entre as partes do esqueleto é feita por meio de tecido conjuntivo fibroso. Essas articulações apresentam as seguintes subdivisões: **Suturas, Sindesmose e Gonfoses**.

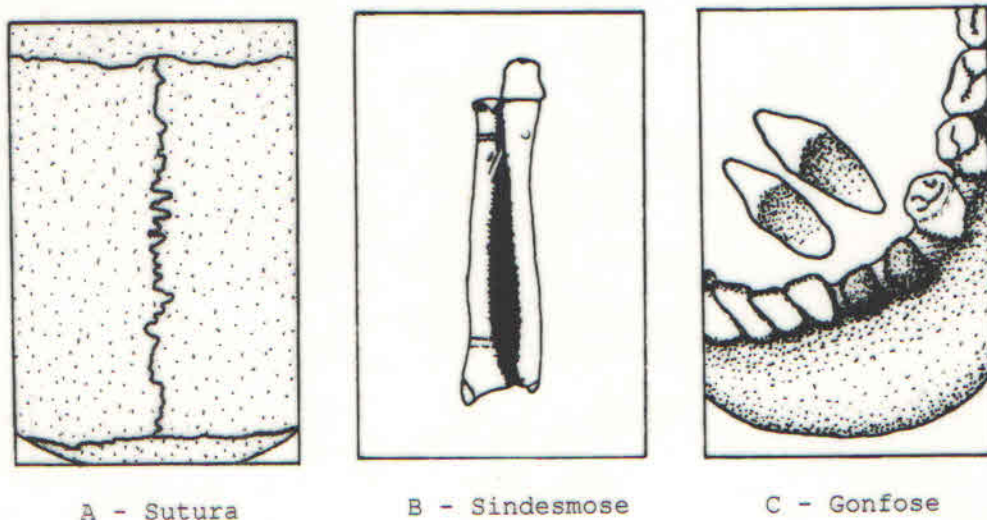


Fig.4 - Articulações Fibrosas

a1 - **SUTURAS** - Quando o tecido conjuntivo fibroso apresenta-se em pequena quantidade. São encontradas apenas no crânio. De acordo com a forma das superfícies articulares dividem-se em: **Serrátil, Escamosa e Plana**.

a1.1 - **Serrátil** (fig.5) - Quando as superfícies articulares tem a forma de dentes. Ex: articulação entre os parietais (sutura sagital).

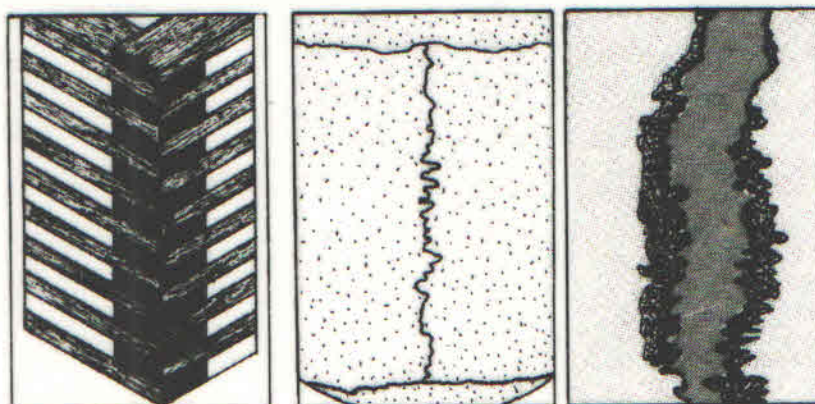


Fig.5 - Sutura Serrátil

a1.2 - **Escamosa** (fig.6) - Quando as superfícies articulares são biseladas, ou seja, são em forma de bico de gaita. Ex: articulação entre o parietal e o temporal (têmporo-parietal).

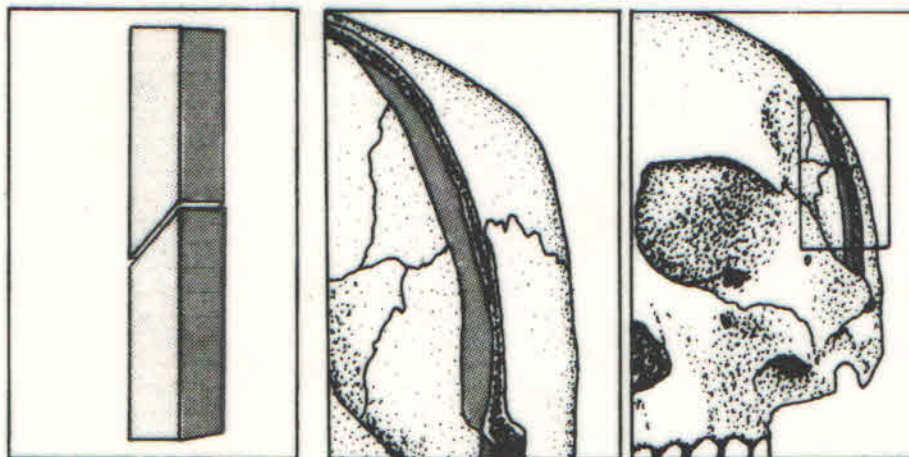


Fig.6 - Sutura Escamosa

a1.3 - **Plana** (fig.7) - Quando as superfícies articulares são planas, como o seu nome indica. Ex: articulação entre os ossos nasais (internasal).

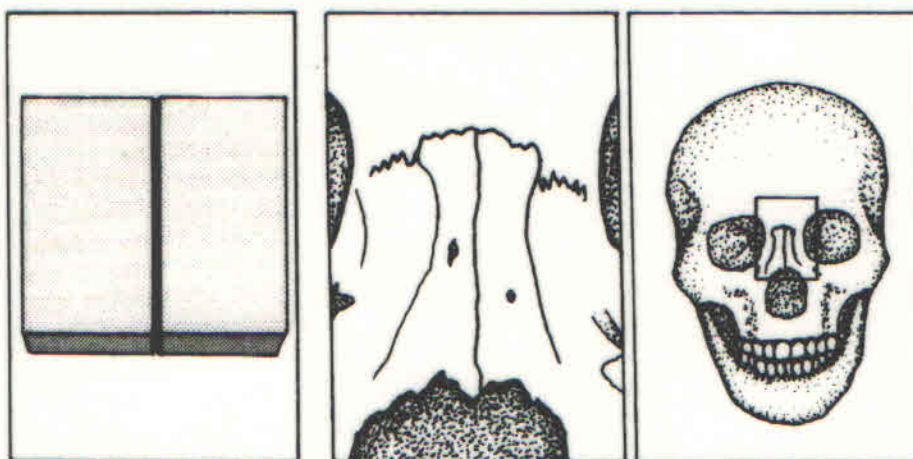


Fig.7 - Sutura Plana

a2 - **SINDESMOSES** (fig.8) - Quando o tecido conjuntivo fibroso apresenta-se em grande quantidade. Ex: articulação entre as diáfises do rádio e da ulna, que é feita por meio da membrana interóssea.



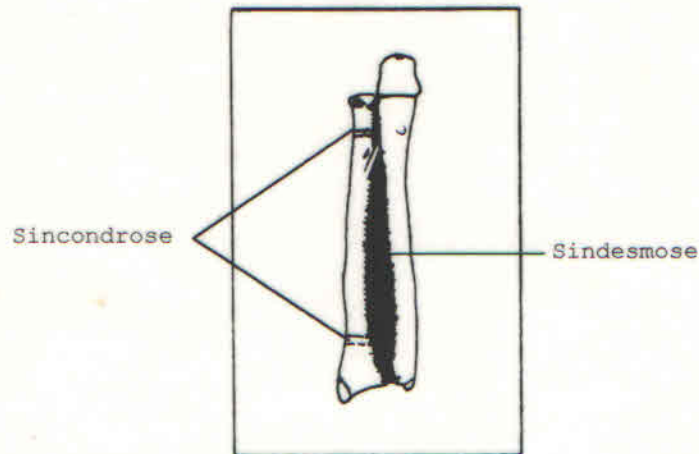


Fig.8 - Sindesmose.

a3 - **Gonfose** (fig.9) - São as articulações fibrosas entre cada dente e seu alvéolo.

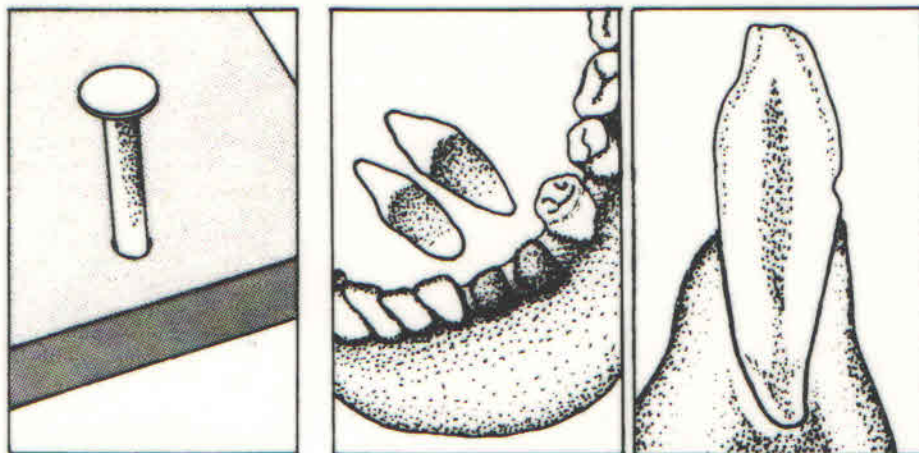


Fig.9 - Gonfose

b - **ARTICULAÇÕES CARTILAGÍNEAS** (semimóveis, movimentos elásticos) (fig.10). São articulações em que o tecido de união entre os ossos é cartilagem. Analisadas essas articulações do ponto de vista histológico, verificou-se que a cartilagem pode ser hialina ou fibrosa. Isso permitiu dividir essas articulações em dois sub-tipos: **Sincondroses** e **Sínfises**.

b1 - **SINCONDROSE** (fig.8) - A cartilagem é hialina. É o caso das articulações temporárias, já citadas, entre as epífises e a diáfise dos ossos longos.

b2 - **SÍNFISE** (fig.10) - A união é feita por fibro-cartilagem. É o caso das articulações entre os corpos vertebrais, entre as peças esternais (manúbrio, corpo e apêndice xifóide), sínfise púbica, entre outras.

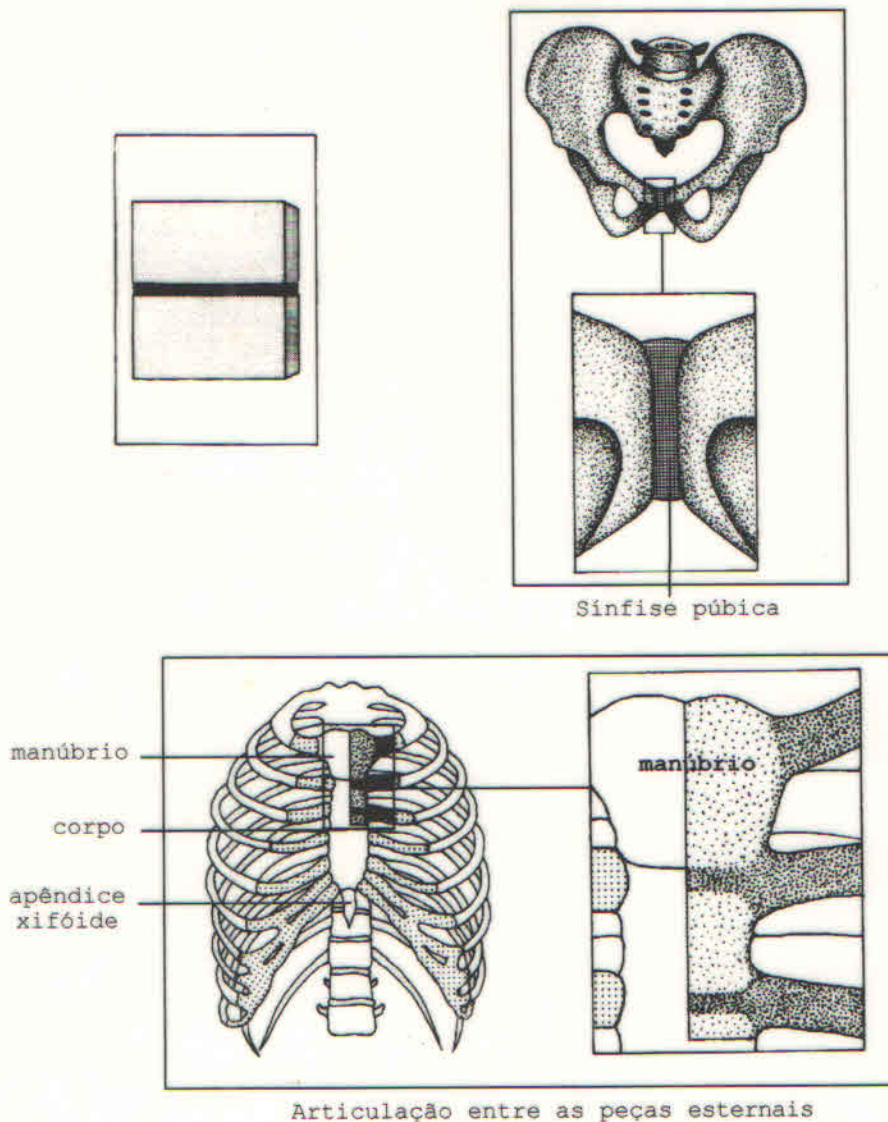


Fig.10 - Articulações Cartilagíneas (sínfise)

c - **ARTICULAÇÕES SINOVIAIS** (livremente móveis) - São articulações onde a substância situada entre as peças ósseas é o líquido sinovial. Observamos a descontinuidade das peças ósseas, determinadas pela presença da cavidade articular. Essas articulações são bem mais complexas e apresentam uma série de características que devem ser analisadas quando do estudo de cada uma delas.

c1 - **Características das articulações sinoviais** (fig. 11): Todas as articulações sinoviais possuem:

- 1 - Superfícies Articulares;
- 2 - Cartilagem Articular;
- 3 - Cápsula Articular;
- 4 - Ligamentos;
- 5 - Membrana Sinovial (pregas e vilos);
- 6 - Cavidade Articular;
- 7 - Líquido Sinovial (sinóvia).

Algumas articulações sinoviais possuem disco, menisco ou orla (lábios).

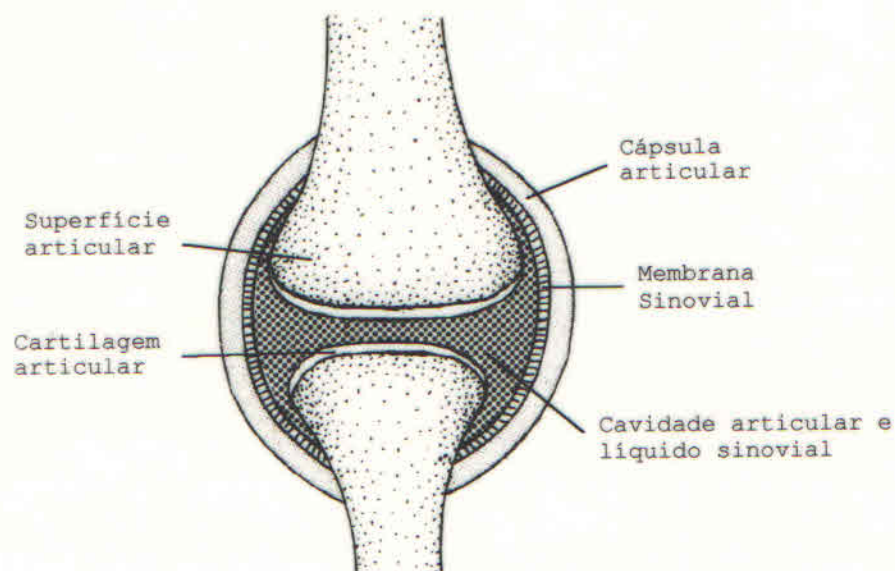


Fig.11 - Características das Articulações Sinoviais

**c1.1 - Superfícies Articulares:** São representadas pelas partes do esqueleto que se articulam. Variam muito de forma permitindo, como veremos adiante, subdividir as articulações em sete grupos. Estão sempre revestidas por uma cartilagem chamada cartilagem articular.

**c1.2 - Cartilagem Articular:** Reveste as superfícies articulares, sendo em geral do tipo hialino. Não possui vascularização e sua nutrição é feita por embebição. Não tem inervação e apresenta-se com aspecto liso e brilhante. No seu perímetro, ou seja, na sua borda insere-se a membrana sinovial.

**c1.3 - Cápsula Articular:** É um dispositivo em forma de manguito (envolve a articulação) que se estende de um osso ao outro e continua com o periósteo fibroso de cada um deles. Está constituída por uma túnica externa chamada **membrana fibrosa** e por outra interna, chamada **membrana sinovial**. A membrana apresenta espessamentos fibrosos denominados **ligamentos**.

**c1.4 - Ligamentos:** São cordões de fibras paralelas que se estendem de um osso a outro e reforçam a cápsula no ponto onde ela sofre maiores trações. Podem ser classificados em **capsulares, extracapsulares e intracapsulares**.

**c1.5 - Membrana Sinovial:** Reveste a superfície interna da cápsula articular, insere-se nas bordas da cartilagem articular e apresenta-se muito inervada e ricamente vascularizada. É responsável pela produção e absorção do **líquido sinovial**.

c1.6 - **Líquido Sinovial**: Incolor, transparente e de consistência viscosa, tem por finalidade nutrir a cartilagem articular e lubrificar as superfícies articulares.

c1.7 - **Cavidade Articular**: É uma cavidade virtual, delimitada pelas superfícies articulares e cápsula articular. Contém o líquido sinovial e pode estar total ou parcialmente dividida por um disco ou por um menisco.

c1.8 - **Disco, Menisco e Orla ou Láblio**: (fig.12) - São formações fibrocartilagíneas existentes em algumas articulações. A **orla** tem por função aumentar o contato das superfícies articulares. Ex: A orla da articulação do ombro e a do quadril. O **disco** e o **menisco** têm por função facilitar o deslizamento das superfícies articulares. Ex: Meniscos da articulação do joelho e disco das articulações têmporo-mandibulares.

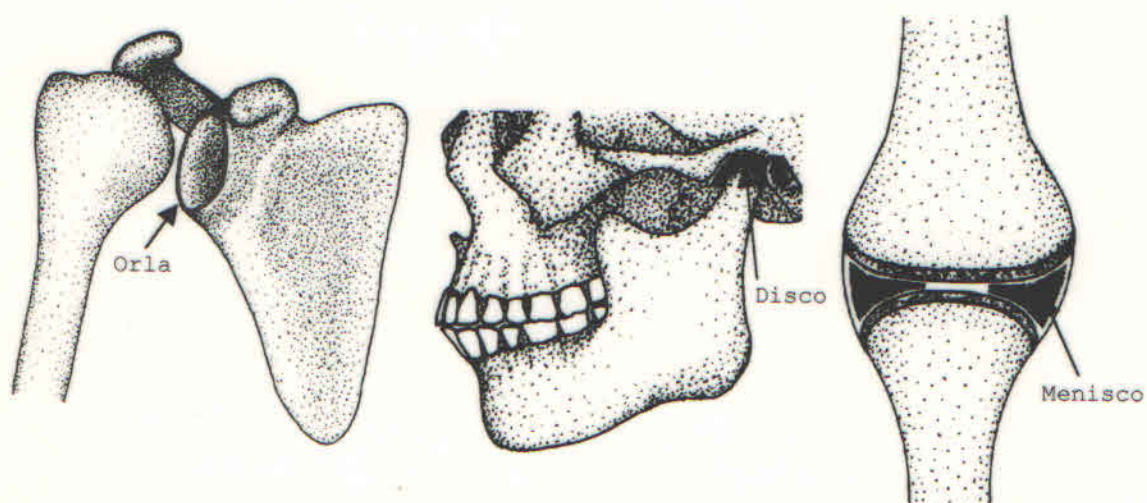


Fig.12 - Disco (articulação temporomandibular, menisco (articulação do joelho) e orla (articulação do ombro)

c2 - **Nutrição e Inervação das Articulações** - As **Artérias** que nutrem as articulações provêm sempre de ramos nutridores dos ossos. Formam importante rede em torno da juntura nos ossos longos, neste caso, provêm dos ramos epifisiais que penetram no osso próximo ou na linha de inserção da cápsula articular. Tanto a cápsula quanto a membrana sinovial são ricamente vascularizadas. **Rica rede linfática** é também observada na cápsula articular e membrana sinovial e abandonam a juntura acompanhando os vasos sanguíneos. Os nervos provêm de ramos que inervam os grupos musculares que movem a juntura. A cápsula articular, os ligamentos e a membrana sinovial são bastante sensíveis.

c3 - **Classificação das Articulações Sinoviais** - As articulações sinoviais podem ser divididas sob três critérios:

- 1 - Quanto ao número de superfícies articulares;
- 2 - Quanto ao número de eixos de movimento;
- 3 - Quanto a forma geométrica das superfícies articulares.

C3.1 - **Quanto ao número de superfícies articulares:** São simples, compostas e complexas. As **articulações simples** são aquelas constituídas pelas superfícies articulares de dois ossos opostos. Por exemplo: a articulação do ombro (escápulo-umeral), da qual participam as superfícies articulares da escápula e do úmero. As **articulações compostas** são aquelas constituídas pelas superfícies articulares de mais de dois ossos. Por exemplo: a articulação do cotovelo da qual participam as superfícies articulares do úmero, do rádio e da ulna. Há ainda as **articulações complexas** que são aquelas cuja cavidade articular está dividida parcial ou totalmente por um menisco ou por um disco, como acontece, respectivamente, com a articulação do joelho e a articulação esterno-clavicular.

C3.2 - **Quanto ao número de eixos de movimento;** são **não axial, uniaxial, biaxial e triaxial ou multiaxial**. Quer dizer que as articulações sinoviais ou **não possuem eixos** (articulação acrômio-clavicular), ou possuem **um eixo** - uniaxial (articulação interfalângica), ou **dois eixos** - biaxial (articulação metacarpo-falângicas), ou **três eixos** - triaxial ou multiaxial (articulação escápulo-umeral).

C3.3 - **Quanto à forma geométrica das superfícies articulares:** As articulações sinoviais dividem-se em:

- 1 - Plana (não axial);
- 2 - Gínglimo (uniaxial), movimento em torno de um eixo: o **eixo transverso;**
- 3 - Condilar (biaxial), movimento em torno de dois eixos: o **eixo transverso e o eixo longitudinal;**
- 4 - Trocóide (uniaxial), movimento em torno de um eixo: o **eixo longitudinal;**
- 5 - Elipsóide (biaxial), movimentos em torno de dois eixos: o **eixo transverso e o eixo sagital;**
- 6 - Selar (biaxial), movimentos em torno de dois eixos: o **eixo transverso e o eixo sagital;**
- 7 - Esférica (triaxial ou multiaxial), movimentos em torno de três eixos: o **eixo transverso, o eixo longitudinal e o eixo sagital.**

c3.3.1 - **PLANA** (fig.13) - É uma articulação cujas superfícies articulares são planas. São encontradas principalmente entre os ossos do carpo e do metacarpo, e entre os do tarso e os do metatarso. Pertencem também a este grupo, segundo alguns autores, as articulações das cartilagens costais com o osso esterno, assim como entre os processos articulares das vértebras. Estas articulações permitem apenas movimentos por deslizamentos. São **NÃO AXIAIS**.

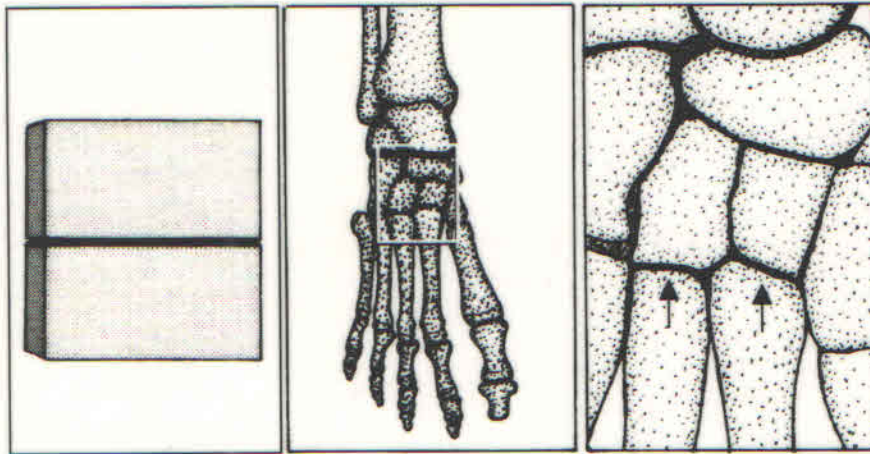


Fig. 13 - Plana (articulações tarsometatarsais)

c3.3.2 - **GÍNGLIMO** (fig.14) - Neste tipo encontra-se as superfícies articulares em forma de segmentos de CILINDRO (em forma de carretel), sendo o CILINDRO cheio em um osso e vazio no outro. É de se verificar que neste tipo de articulação sinovial, o eixo do cilindro é PERPENDICULAR AO EIXO DO OSSO. Nestas articulações o movimento é feito em torno de um eixo; o eixo maior do cilindro. É, portanto uma articulação UNIAXIAL. Como exemplo cita-se as articulações entre as falanges (articulações interfalângicas).

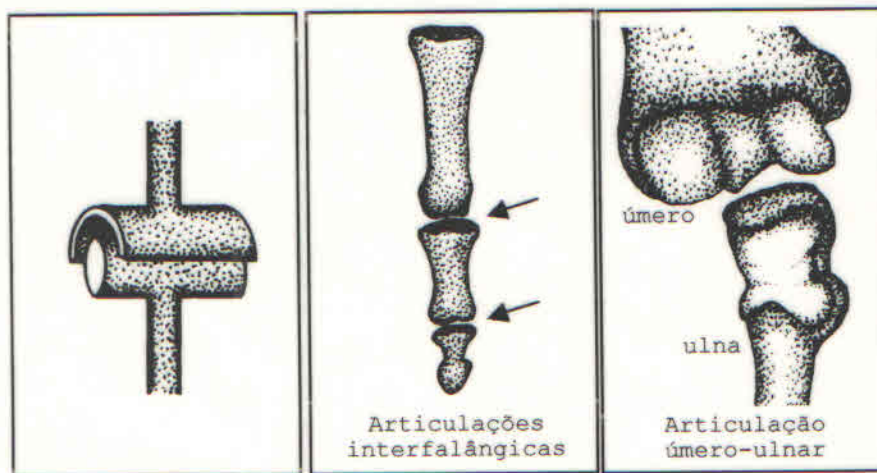


Fig.14 - Gínglimo

c3.3.3 - **CONDILAR** (fig.15) - Neste tipo os ossos articulam-se entre si por meio de dois côndilos distintos e, com freqüência, completamente separados. Essas articulações comportam-se, em geral, como gínglimo, porém, além dos movimentos em torno do eixo transversal, permitem também movimentos acessórios em torno do eixo longitudinal. Pertencem a este tipo, as articulações do joelho e a atlanto-occipital.

**Outras** articulações normalmente descritas como condilar têm idênticas possibilidades de movimento; as duas articulações têmporo-mandibulares, por exemplo, é um par de articulações complexas, combinação de gínglimo e deslizamento. A condilar é, pois uma articulação BIAXIAL (eixos transverso e longitudinal).

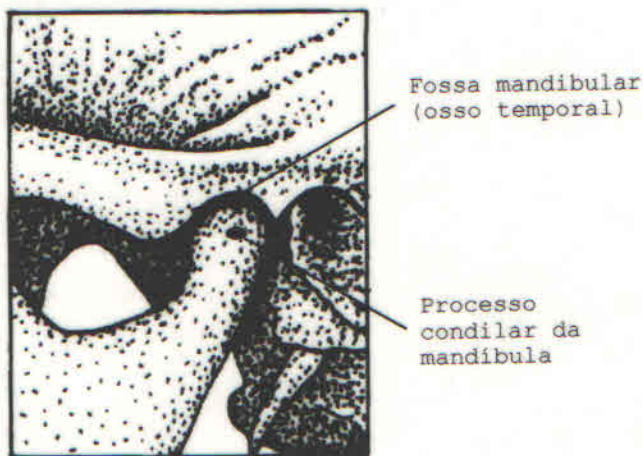


Fig.15 - Condilar (articulação temporomandibular)

c.3.3.4 - **TROCÓIDE** (fig.16) - Também aqui as superfícies articulares são CILÍNDRICAS. A diferença entre esta e o gínglimo está no fato de que o EIXO DO CILINDRO na trocóide está no mesmo sentido do eixo do osso. O movimento desta articulação também só se faz em torno de um único eixo. É também uma articulação UNIAXIAL (eixo longitudinal). Exemplos: articulação rádio-ulnar proximal, rádio-ulnar distal, articulação entre o arco do atlas e o processo odontóide do áxis (1ª e 2ª vértebras cervicais respectivamente).

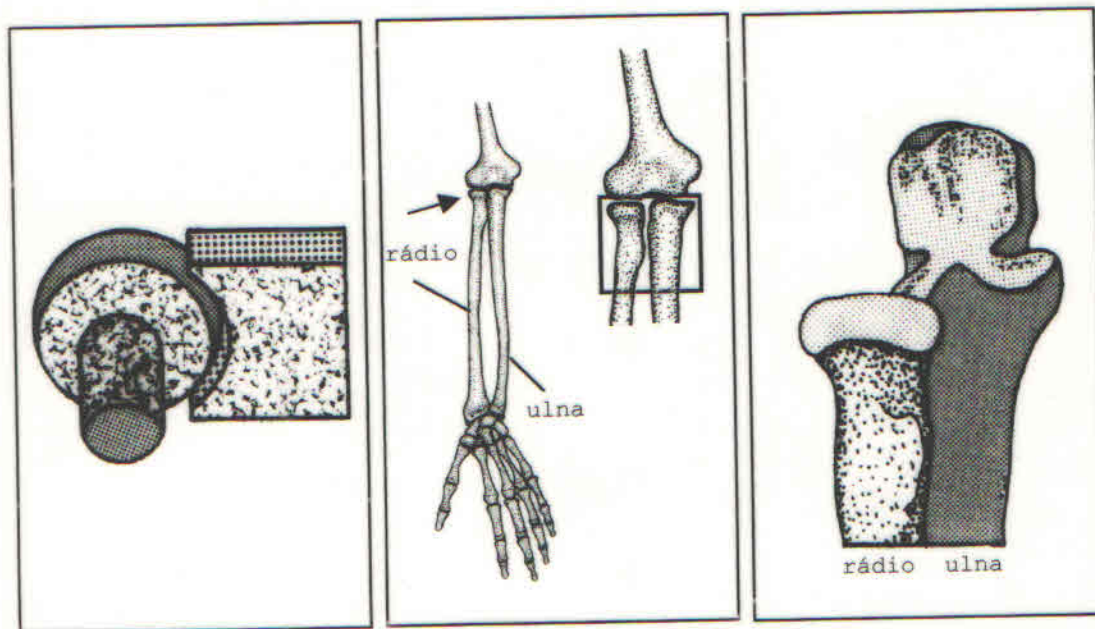


Fig.16 - Trocóide (articulação rádio-ulnar proximal)

c3.3.5 - **ELIPSÓIDE** (fig.17) - É uma articulação sinovial, cujas superfícies articulares têm a forma de um segmento de elipse **cheio**, em um dos ossos e **vazio**, no outro. Este tipo de articulação permite movimentos em torno de DOIS EIXOS perpendiculares (transverso e sagital), é, por isso, **BIAXIAL**. O exemplo típico é a articulação entre o rádio e os ossos do carpo (articulação radiocarpiana).

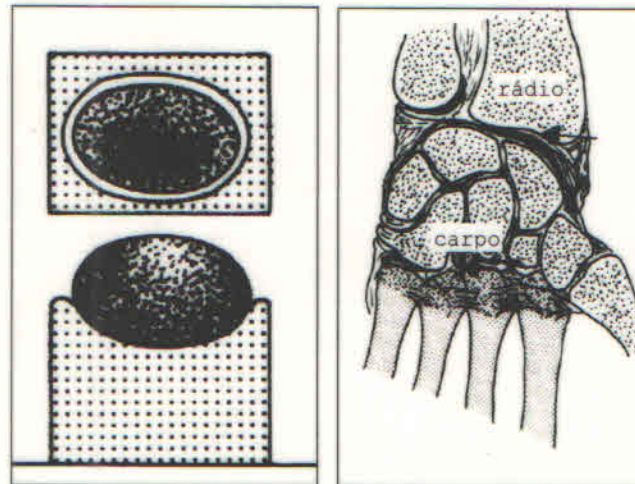


Fig.17 - Elipsóide (articulação radiocarpiana)

c3.3.6 - **SELAR** (fig.18) - articulação sinovial cujas superfícies articulares de ambos os ossos apresentam-se como sela de montaria (de cavalo). Havendo congruência na mesma, verifica-se que permite movimentos em torno de DOIS EIXOS. É, portanto, **BIAXIAL** (eixos transverso e sagital). O exemplo típico é a articulação entre o trapézio e o 1<sup>o</sup> metacarpiano (articulação trapezometacarpiana).

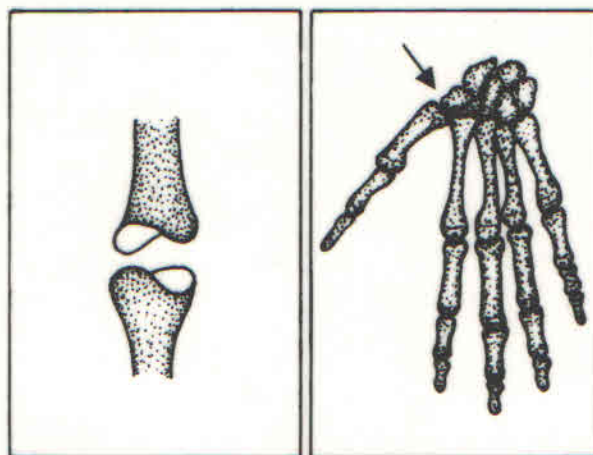


Fig.18 - Selar (articulação trapezometacarpiana)



c3.3.7 - **ESFÉRICA** - (fig.19) - Neste tipo de articulação sinovial as superfícies articulares estão representadas por segmento de esfera **vazio** em um osso e **cheio** no outro. Este tipo de articulação permite movimentos em torno de 3 EIXOS PERPENDICULARES. É, portanto uma articulação TRIAXIAL (eixos transversos, sagital e longitudinal). Como exemplos citam-se as articulações do ombro (escápulo-umeral) e do quadril (coxo-femural) (fig.18). Além dos 3 eixos perpendiculares outros intermediários podem ser considerados, permitindo outros tipos de movimentos.

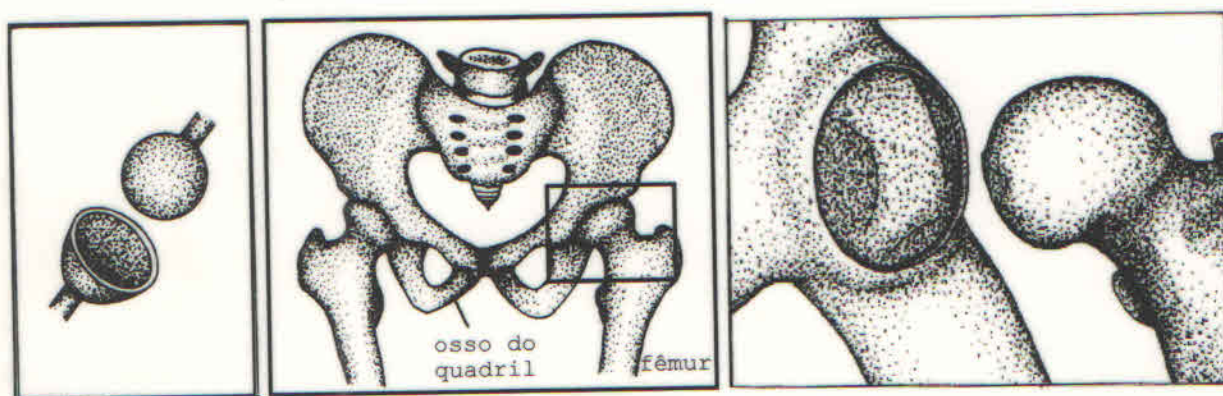


Fig.19 - Esférica (articulação do quadril)

## 5 - MOVIMENTOS

Os movimentos articulares fazem-se em torno dos três eixos do corpo humano (fig.20):

- 1 - **Sagital** - Eixo orientado no sentido ventro-dorsal (do esterno para a coluna vertebral).
- 2 - **Transverso** - Eixo orientado no sentido látero-lateral (de um ombro para o outro).
- 3 - **Longitudinal** - Eixo orientado no sentido crânio-podálico (da cabeça para os pés).

Nas articulações sinoviais ocorrem os seguintes tipos de movimento:

A - **DESLIZAMENTO OU RESVALO** - É o movimento que ocorre, em geral, nas articulações sinoviais planas.

B - **FLEXÃO E EXTENSÃO** - São movimentos que ocorrem em torno do **eixo transverso**. A **flexão** geralmente corresponde ao ato de dobrar a juntura, tornando mais agudo o ângulo entre dois ossos, enquanto que a **extensão** significa o endireitamento da juntura. Ex: movimento observado entre a coxa e a perna.

C - **ABDUÇÃO E ADUÇÃO** - São movimentos que ocorrem em torno do **eixo sagital**, havendo afastamento ou aproximação do plano mediano do corpo. A **abdução** é o movimento de afastamento do plano mediano e a **adução** é o movimento de aproximação. Ex: Membro superior caído ao longo do corpo: afastá-lo do corpo é **abdução** e aproxima-lo é **adução**. Os movimentos da abdução e adução dos dedos da mão são descritos em relação ao terceiro dedo, que corresponde ao plano mediano da mão. No pé, o plano mediano passa pelo segundo artelho.

D - **ROTAÇÃO** - É o movimento que ocorre em torno do eixo longitudinal do segmento que gira. No caso dos membros, **rotação interna** é o movimento em que a face ventral do membro se volta para o plano mediano do corpo; o movimento inverso chama-se **rotação externa**. **Pronação** é a rotação interna do antebraço ficando a palma da mão dirigida para trás e o polegar medialmente. **Supinação** é o movimento inverso, ficando a palma da mão dirigida para frente e o polegar lateralmente. No tronco a **rotação** faz-se para a direita ou para a esquerda.

E - **CIRCUNDAÇÃO** - É o movimento misto de flexão, extensão, adução, abdução e rotação. Quando um membro executa esse movimento descreve um cone cuja base corresponde à parte livre do membro e cujo vértice corresponde ao centro da articulação em torno da qual esse movimento é executado. A parte livre desenharia, num quadro negro, um **círculo**.

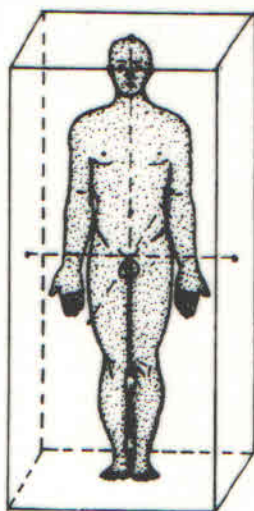


Fig.20 - Eixos do corpo humano

## SEÇÃO IV - MÚSCULOS - GENERALIDADES

### 1 - INTRODUÇÃO

O movimento é a característica externa mais evidente da vida. Nos animais pluricelulares o movimento é efetuado por células especializadas na contração e no relaxamento, chamadas células musculares as quais, devido à sua forma alongada são denominadas FIBRAS MUSCULARES.

As fibras musculares constituem o tecido muscular que é classificado em tecido muscular liso, tecido muscular estriado e tecido muscular cardíaco. Esta classificação baseia-se na estrutura da fibra muscular, estudada pela Histologia. O tecido muscular estriado é também chamado de voluntário, porque sua contração e relaxamento obedecem ao comando da vontade.

O tecido muscular estriado é aquele que se organiza para constituir os músculos esqueléticos, assim chamados por estarem fixados às peças do esqueleto (fig.1).

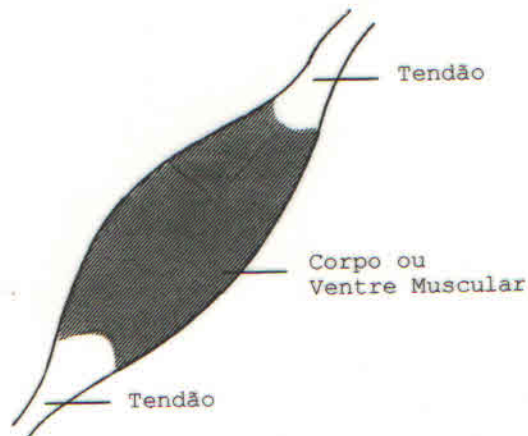


Fig.1 - Músculo Esquelético

No aparelho locomotor, os músculos esqueléticos têm a função de movimentar as peças ósseas do esqueleto ao redor das articulações e são, por isso, considerados os ELEMENTOS ATIVOS DO APARELHO LOCOMOTOR.

Encontramos também, tecido muscular estriado formando a camada muscular de alguns órgãos dos sistemas: digestório, respiratório e gênito-urinário.

### 2 - CONSTITUIÇÃO DOS MÚSCULOS ESQUELÉTICOS, CLASSIFICAÇÃO DOS TENDÕES E RELAÇÃO MIO-TENDÃO

#### A - CONSTITUIÇÃO DOS MÚSCULOS ESQUELÉTICOS

Cada FIBRA MUSCULAR esta envolvida pelo **ENDOMÍCIO**, reúne-se a outras para constituírem o **FEIXE MUSCULAR**, o qual está envolvido por uma membrana chamada **PERIMÍCIO**. Os feixes

musculares, por sua vez, reúnem-se e dão origem ao VENTRE ou CORPO MUSCULAR (fig.1), que se acha revestido pelo **EPIMÍSIO**.

Os músculos esqueléticos atuam movimentando as peças ósseas do esqueleto. Para que realizem suas funções faz-se necessário que os músculos estejam fixados ao esqueleto, fixação essa que não se faz diretamente através das fibras musculares.

Em cada extremidade do ventre muscular encontra-se um dispositivo cilíndrico, forte, branco, desprovido de elasticidade e constituído por fibras colágenas, chamado TENDÃO (fig. 1). Os tendões são, portanto, os elementos encarregados da fixação dos músculos aos ossos.

Em resumo, um músculo está constituído por uma parte média, ativa e contrátil, o CORPO ou VENTRE MUSCULAR e duas extremidades inextensíveis, os TENDÕES.

Alguns músculos esqueléticos (músculos largos) inserem-se por meio de lâminas tendíneas que, apesar de terem a mesma constituição e função dos tendões devido a sua forma laminar recebem o nome de **APONEUROSE** (fig.2).

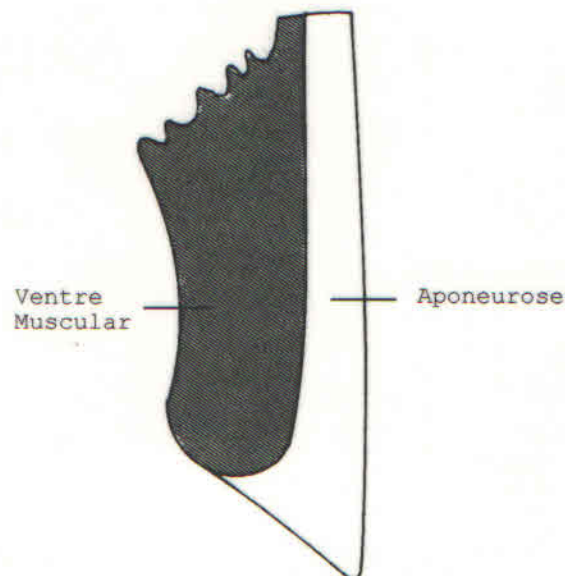


Fig.2 - Músculo Largo

#### B - CLASSIFICAÇÃO DOS TENDÕES

Quando um músculo se contrai, um dos seus tendões permanece fixo e é chamado TENDÃO DE ORIGEM ou CABEÇA DO MÚSCULO, ao passo que o móvel, recebe o nome de TENDÃO DE INSERÇÃO ou CAUDA DO MÚSCULO. Dependendo do tipo de movimento executado, a origem e a inserção são permutáveis. A extremidade proximal de um músculo nos membros é conhecida como origem e sua extremidade distal é a inserção. Consideremos um músculo qualquer, responsável pela flexão da perna sobre a coxa, ao se realizar esse movimento a cabeça do músculo permanece fixa e a cauda se desloca aproximando a perna da coxa. Dizemos então que o primeiro é o tendão de origem e o segundo o tendão de inserção, no entanto, se realizarmos um agachamento, vai haver a aproximação da coxa

sobre a perna. Esse movimento é realizado pelo mesmo músculo, os papéis dos tendões, invertem-se e o tendão de origem passa a ser tendão de inserção (PONTO MÓVEL), enquanto o tendão de inserção passa a ser tendão de origem (PONTO FIXO); verifica-se, portanto, que a classificação de tendão de origem e tendão de inserção é baseada na ação do músculo em um determinado momento.

### C - RELAÇÃO MIO-TENDÃO

Considerando a relação mio-tendão (fig.3), ou seja, o modo de união dos feixes musculares com os tendões, encontraremos um grande número de variedades que podem ser reduzidas a duas principais:

Inserção Término-Terminal (fig.3A), em que os feixes musculares e seus tendões se continuam, apresentando a mesma direção, como acontece nos músculos largos.

Inserção Látero-Lateral (fig.3B), em que os feixes musculares se implantam lateralmente nos tendões, apresentando direção oblíqua, como acontece nos músculos longos; o músculo tem a designação geral de PENIFORME. Quando os feixes estão implantados apenas um lado do tendão, deixando o outro lado livre, o músculo é MONOPENIFORME. Se a implantação se faz nos dois lados do tendão, o músculo é BIPENIFORME (fig.3C). A figura 3D mostra um tipo de variação de músculo MONOPENIFORME.

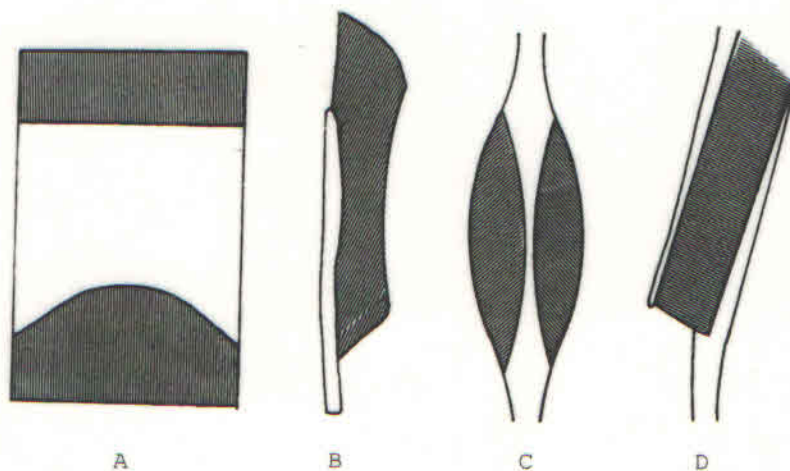


Fig.3 - Relação Mio-Tendão. A - Inserção término-terminal; B - Inserção látero-lateral (m. monopeniforme); C - M. bipeniforme; D - Monopeniforme nas duas extremidades do m.

### D - O MIÔNIO - O ELEMENTO CONSTRUTIVO DOS MÚSCULOS

Como vimos anteriormente, as fibras musculares organizam-se para constituir os feixes musculares e estes se organizam para constituir o músculo. O menor feixe de fibras musculares que pode ser identificado macroscopicamente é denominado MIÔNIO (fig.4). O Miônio é definido como sendo a unidade funcional do tecido muscular, à semelhança do que acontece com o neurônio para o tecido nervoso.



Fig.4 - Miônio

### 3- CLASSIFICAÇÃO DOS MÚSCULOS ESQUELÉTICOS

A classificação dos músculos esqueléticos obedece a vários critérios e dentro desses critérios serão descritos os seguintes: forma, número de cabeças, número de ventres, número de caudas, inserção, relação mio-tendão, embriológico, topográfico, função e tipo de movimento produzido por um músculo ou grupos musculares.

#### A - FORMA

Considerando-se a relação entre as três dimensões, comprimento, largura e espessura, os músculos esqueléticos classificam-se em: LONGOS, LARGOS, CURTOS, CIRCULARES e INTERMEDIÁRIOS.

- Os **MÚSCULOS LONGOS** (fig.5) são aqueles que apresentam o comprimento maior que a largura e a espessura. São encontrados, principalmente, ao nível dos membros. Dividem-se em: cônicos, fusiformes e cilíndricos.



Fig.5 - M. Longo (M. Sartório)

- Nos **MÚSCULOS LARGOS** (fig.6), a largura e o comprimento se equivalem e excedem a espessura. São encontrados constituindo a camada muscular das cavidades naturais, ou seja, abdominal, torácica, pélvica e craniana. Dividem-se em triangulares, quadrangulares e rombóides.

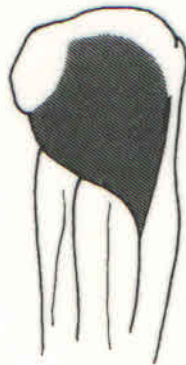

Fig.6 - M. Largo (M. Glúteo Máximo)

- Os **MÚSCULOS CURTOS** (fig.7), são aqueles em que as três dimensões se equivalem. São encontrados nas regiões onde se necessita de grande força muscular, mesmo com pequeno deslocamento. Por exemplo, ao longo da coluna vertebral e no aparelho mastigador.

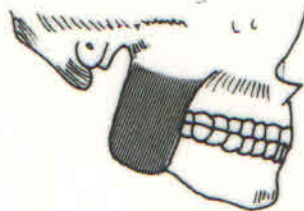


Fig.7 - M. Curto (M. Masseter)

- Os **MÚSCULOS CIRCULARES** (fig.8), são semelhantes ao tipo de músculos largos. São encontrados ao redor dos orifícios e canais naturais, tais como: O orifício da cavidade oral, o da cavidade orbitária, o canal anal, etc. Dividem-se em orbiculares e esfínterianos.




Fig.8 - M. Curto Circular (M. Orbicular das pálpebras)

- As **FORMAS INTERMEDIÁRIAS** são encontradas em vários músculos e, por isso, a sua classificação é difícil.

#### B - NÚMERO DE CABEÇAS

Recordando o que foi dito anteriormente, lembramos que a cabeça de um músculo corresponde ao tendão de origem. De acordo com o número de cabeças (=CEPS), os músculos esqueléticos podem classificar-se em **BÍCEPS**, **TRÍCEPS** E **QUADRÍCEPS**.

- Os **MÚSCULOS BÍCEPS** (Bi=duas; CEPS=Cabeças) (fig.9A), tem duas cabeças, ou seja, dois tendões de origem. A partir de cada cabeça ocorre a formação de um ventre muscular. Após um trajeto variável a cauda insere-se por meio de um único tendão.

- Os **MÚSCULOS TRÍCEPS** (Tri=três; CEPS=Cabeças) (fig.9B), são os que apresentam três cabeças. Seguindo o raciocínio anteriormente apresentado, a partir de cada cabeça, ocorre a formação de um único ventre muscular, cuja cauda insere-se através de um único tendão.

- Os **MÚSCULOS QUADRÍCEPS** (Quadri=quatro; CEPS=Cabeças) (fig.9C), apresentam quatro cabeças. Da mesma maneira que os anteriores a inserção da cauda se faz através de um único tendão.

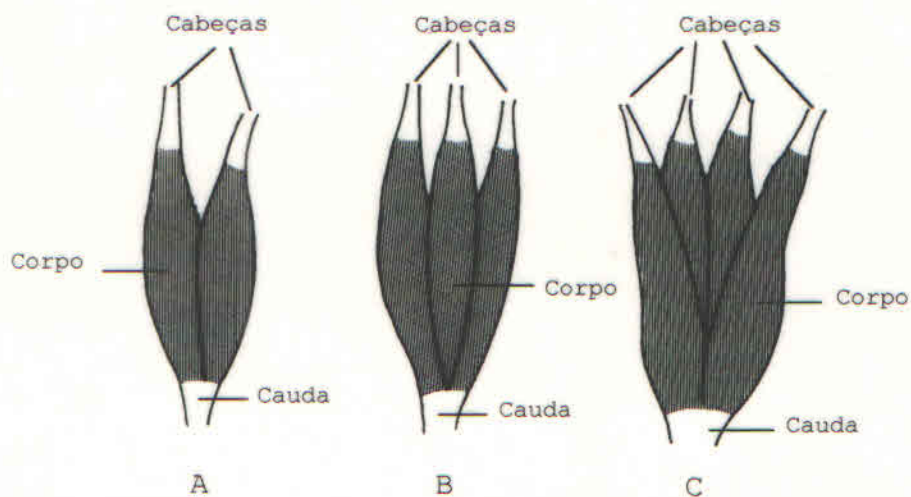


Fig.9 - Divisão dos músculos quanto ao número de cabeças.  
A - M. Bíceps (m. bíceps braquial). B - M. Tríceps (m. tríceps braquial). C - M. Quadríceps (m. quadríceps femoral).



### C - NÚMERO DE VENTRE

De acordo com o número de ventres os músculos esqueléticos classificam-se em **MONOGÁSTRICOS**, **DIGÁSTRICOS** E **POLIGÁSTRICOS**.

- Os **MÚSCULOS MONOGÁSTRICOS** (Mono=um; Gaster=ventre) (fig.10A), possuem apenas um ventre muscular. É o que ocorre com a maioria dos músculos esqueléticos, como vimos no estudo da constituição dos músculos.

- Os **MÚSCULOS DIGÁSTRICOS** (Di=dois; Gaster=ventre) (Fig.10B) são aqueles que apresentam dois ventres musculares. Neste tipo de músculo existe um dispositivo tendíneo que tem por função separar um ventre do outro que é denominado **TENDÃO INTERMEDIÁRIO**.

- Os **MÚSCULOS POLIGÁSTRICOS** (Poli=muitos; Gaster=ventre) (fig.10C), são aqueles que apresentam mais de dois ventres. Neste tipo de músculo existem dois ou mais tendões intermediários, separando os ventres musculares.

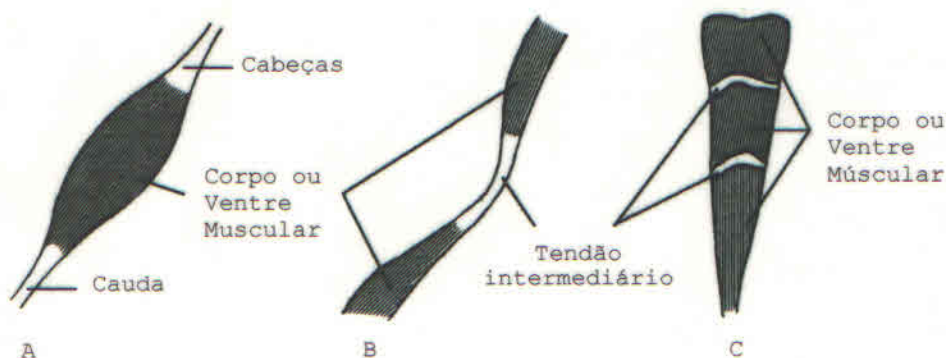


Fig.10 - Divisão dos músculos quanto ao número de ventres (corpos). A - M. Monogástrico (m. sartório). B - M. Digástrico (m. homohioideo). C - M. Poligástrico (m. reto do abdome).

### D - NÚMERO DE CAUDAS

Recordando o que foi dito anteriormente, lembramos que a cauda de um músculo corresponde ao seu tendão de inserção. De acordo com o número de caudas, os músculos classificam-se em **MONOCAUDADOS** e **MULTICAUDADOS**, dividindo-se estes em **BICAUDADOS**, **TRICAUDADOS** e **QUADRICAUDADOS**.

- Os **MÚSCULOS MONOCAUDADOS** (fig.10A), são os que têm apenas uma cauda, ou seja, um tendão de inserção. Essa é a disposição que ocorre com a maioria dos músculos esqueléticos, como vimos durante o estudo da constituição dos músculos.

- Os **MÚSCULOS MULTICAUDADOS** (fig.11), são aqueles que apresentam mais de uma cauda. Neste tipo de músculo, o tendão de inserção divide-se em dois, três, quatro ou mais elementos tendíneos, tendo cada um uma inserção independente.

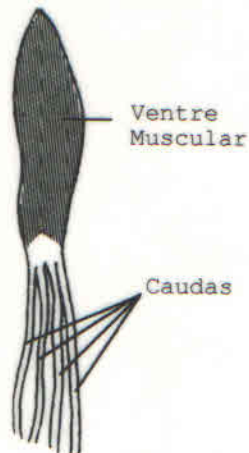


Fig.11 - M. Multicaudado (M. flexor superficial dos dedos)

**E - INSERÇÃO**

De acordo com a inserção nos ossos e na pele os músculos podem ser classificados, respectivamente, em ESQUELÉTICOS e CUTÂNEOS. Há uma modalidade de músculos esqueléticos nos quais um de seus tendões insere-se nas articulações (cápsula articular). São chamados músculos ARTICULARES.

**F - RELAÇÃO MIO-TENDÃO**

Classificam-se em MONOPENIFORMES E BIPENIFORMES.

**G - EMBRIOLÓGICO**

Podem ser classificados em MIOMÉRICOS (derivados dos miótomos) e BRANQUIOMÉRICOS (derivados dos arcos branquiais). A este último tipo pertencem os músculos da mastigação, da face, da faringe e da laringe, além dos músculos trapézio e esternocleidomastóideo.

**H - TOPOGRÁFICO**

Classificam-se em AXIAIS (relacionados ao esqueleto axial) e APENDICULARES (relacionados com o esqueleto apendicular).

**I - FUNÇÃO**

Classificam-se em flexores, extensores, adutores, abdutores, pronadores, supinadores, rotadores internos, rotadores externos, levantadores (elevadores), depressores, dilatadores, tensores, retratores e protusores.

**J - TIPOS DE MOVIMENTOS PRODUZIDOS POR UM MÚSCULO OU GRUPOS MUSCULARES**

De acordo com o movimento produzido, os músculos esqueléticos podem ser classificados em: AGÔNICOS, ANTAGÔNICOS, FIXADORES e SINERGISTAS.

- **MÚSCULOS AGÔNICOS** são músculos ou grupos de músculos que realizam certo movimento; o músculo flexor superficial dos dedos

e o flexor profundo dos dedos, por exemplo, são agonistas da flexão dos dedos.

- **MÚSCULOS ANTAGÔNICOS** são músculos que se opõem ao movimento produzido por um músculo ou grupo de músculos; os músculos extensores dos dedos, por exemplo, são antagonistas dos músculos flexores dos dedos.

- **MÚSCULOS FIXADORES** estabilizam partes do corpo em certa posição permitindo a atuação do AGONISTA. Os músculos do braço, por exemplo, fixam o cotovelo, permitindo melhor ação dos AGONISTAS nos movimentos de flexão e dos antagonistas na extensão dos dedos.

- **MÚSCULOS SINERGISTAS** são tipos de músculos fixadores que estabilizam as articulações intermediárias atravessadas pelo agonistas, evitando movimentos não desejados. Os músculos extensores do carpo, por exemplo, fixam a mão mantendo-a no mesmo plano do antebraço, permitindo assim que funcionem adequadamente os músculos flexores dos dedos.

A diferença básica entre músculos fixadores e sinergistas é que, os fixadores fixam a articulação que antecede a que esta sendo movimentada, enquanto que os sinergistas fixam as articulações que estão sendo atravessadas pelos agonistas, evitando movimentos desnecessários.

#### 4 - NOMENCLATURA DOS MÚSCULOS ESQUELÉTICOS

Ao conjunto de nomes usados para denominar os músculos esqueléticos, chamamos de Nomenclatura dos Músculos Esqueléticos. Esta Nomenclatura baseia-se em critérios de ordem morfológica, topográfica e funcional, alguns dos quais passaremos a enumerar.

A - **FORMA** - Quando leva em consideração a forma geométrica do músculo. Ex. M. Piramidal (forma de pirâmide), M. Deltóide (forma de delta).

B - **FUNÇÃO** - Quando o nome leva em consideração a função que o músculo desempenha. Ex. M. flexor dos dedos (realiza a flexão dos dedos), M. adutor do polegar (realiza a adução do polegar).

C - **DIREÇÃO** - Quando o critério seguido é a direção das fibras musculares. Ex. M. reto do abdome (as fibras tem a direção retilínea), M. transverso do abdome (tem direção transversa).

D - **ESTRUTURA** - O critério usado é a estrutura do músculo. Ex. M. semi-membranoso (este músculo apresenta uma parte membranosa).

E - **SITUAÇÃO** - Quando leva em consideração a região do corpo onde está situado o músculo. Ex. M. temporal (situado na região temporal), M. glúteo (situado na região glútea).

F - **NÚMERO DE CABEÇAS** - Ex. M. bíceps (apresenta duas cabeças); M. tríceps (apresenta três cabeças).

G - **NÚMERO DE VENTRES** - Ex. M. digástrico (apresenta dois ventres). É o único músculo do corpo humano cuja denominação obedece ao número de ventres musculares.

Além desses critérios existem critérios mistos, ou seja, que levam em consideração a associação de dois ou mais critérios. São eles:

- **FORMA E TAMANHO** - Ex. M. redondo menor, M. redondo maior.
- **SITUAÇÃO E TAMANHO** - Ex. M. glúteo máximo, M. glúteo mínimo.
- **FUNÇÃO E TAMANHO** - Ex. M. abductor mínimo, M. adutor mínimo.
- **FUNÇÃO E FORMA** - Ex. M. pronador redondo, M. pronador quadrado.
- **INSERÇÃO E TAMANHO** - Ex. M. palmar longo, M. palmar curto.
- **DIREÇÃO E SITUAÇÃO** - Ex. M. reto do abdome, M. oblíquo da cabeça.
- **FUNÇÃO, TAMANHO, SITUAÇÃO E INSERÇÃO** - Ex. M. extensor longo radial do carpo.
- **ORIGEM E INSERÇÃO** - Alguns músculos recebem nomes pelo local nas peças ósseas onde estão inseridos. Ex. M. esterno-hioídeo (origem no esterno e inserção no osso hióide), M. omo-hioídeo (origem no omoplata e inserção no osso hióide).

## 5 - **ANEXOS MUSCULARES**

Anexos aos músculos existem uma série de estruturas cuja função é facilitar as ações dos mesmos fazendo com que essas ações sejam realizadas com toda a intensidade e sem desperdício de energia. Essas estruturas são denominadas ANEXOS MUSCULARES. Esses anexos são os seguintes: fáschia, bainha fibrosa dos tendões ou ligamento vaginal, bainha sinovial e bolsa sinovial.

### A - **FÁSCIA**

A fáschia é o revestimento mais externo dos músculos. É uma membrana compacta, inelástica, que forma uma bainha em torno de grupos de músculos. A fáschia mantém os grupos de músculos em suas posições e facilita o seu deslizamento durante a contração muscular. A fáschia é distinta do epimísio que reveste o corpo do músculo e está situado para dentro da fáschia.

### B - **BAINHA FIBROSA DOS TENDÕES OU LIGAMENTO VAGINAL**

Os tendões dos músculos flexores dos dedos, antes de se inserirem nas falanges, caminham em uma extensão variável sobre a superfície óssea. Esta se apresenta sulcada, formando verdadeiros CANAIS ÓSSEOS, nos quais estão adaptados os tendões. A tendência dos tendões seria, quando da contração muscular, deslocarem-se do interior dos canais ósseos. Para que isso não ocorra existe um dispositivo fibroso que se estende de uma borda

a outra do canal ósseo, transformando-o em um conduto ósteo-fibroso no interior do qual está colocado o tendão.

Este dispositivo fibroso é chamado BAINHA FIBROSA DOS TENDÕES ou LIGAMENTO VAGINAL (fig.12a) e tem por finalidade manter o tendão no interior do conduto ósteo-fibroso e impedir que o mesmo saia de sua posição quando o músculo se contrai.

### C - BAINHA SINOVIAL DOS TENDÕES

Sabe-se que os tendões localizam-se no interior das bainhas fibrosas. Deduz-se desse fato que eles estão, freqüentemente, em constante atrito com os constituintes das paredes dos condutos. Para que esse atrito não ocasione o desgaste do tendão ou das paredes do conduto ósteo-fibroso, existe um dispositivo chamado BAINHA SINOVIAL DOS TENDÕES que forra as paredes do conduto ósteo-fibroso (fig.12b). Essa bainha, cuja finalidade é lubrificar o conduto ósteo-fibroso e diminuir o atrito entre o tendão e as paredes do conduto, tem estrutura semelhante às sinoviais das articulações.

Cada bainha sinovial forma quase completamente dois tubos concêntricos em torno dos tendões, apresentando dois folhetos: Um EXTERNO, que forra a face interna das paredes do conduto e é por isso chamado de FOLHETO PARIETAL e outro ÍTERNO, que esta em contato com o tendão (fig.12c). A continuidade entre os dois folhetos é feita pelo MESOTENDÃO (fig.12d) que é o elemento através do qual caminham os vasos e nervos dos tendões. Entre os dois folhetos existe a CAVIDADE SINOVIAL que, no indivíduo vivo, está preenchida por um líquido que tem a mesma composição do líquido sinovial das articulações.

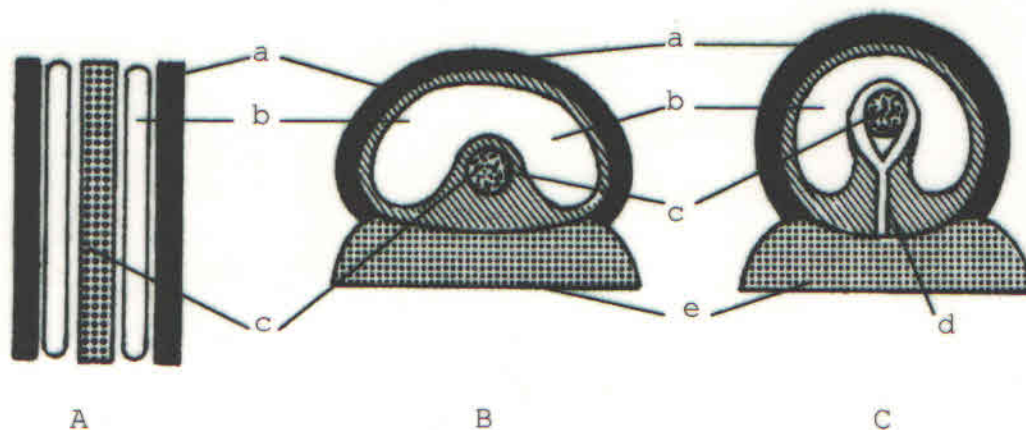


Fig.12 - Dedo da mão. A - Secção longitudinal. B e C - Secção transversal. a - ligamento vaginal; b - bainha sinovial dos tendões; c - tendão; d - mesotendão; e - osso (falange).

### D - BOLSAS SINOVIAIS

São idênticas a bainha sinovial dos tendões e membrana sinovial da cápsula articular. Elas contêm um líquido que facilita o deslizamento dos músculos, tendões e fâscias

(fig.13). Essas bolsas, dependências das cavidades articulares, geralmente ajudam a reduzir o atrito, interpondo-se entre os músculos e a cápsula articular. Por outro lado, essas bolsas não são necessariamente unidas à cavidade sinovial da articulação. Podem desenvolver-se no tecido conjuntivo ao redor dos músculos ou tendões como cavidades independentes de paredes macias, contendo pequena quantidade de líquido lubrificante.

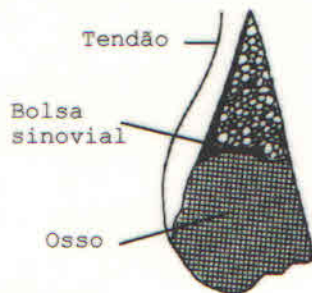


Fig.13 - Bolsa Sinovial

## 6 - MECÂNICA MUSCULAR E TIPOS DE ALAVANCAS ENCONTRADAS NO APARELHO LOCOMOTOR

Sabemos que os músculos esqueléticos inserem-se por duas extremidades nas peças ósseas do esqueleto e que são os elementos ativos do aparelho locomotor. Nos diversos deslocamentos que têm efeito sob a influência da contração muscular, as peças esqueléticas podem ser comparadas, em todos os aspectos, a simples máquinas que, em mecânica, levam o nome de ALAVANCAS. As alavancas oferecem um PONTO DE APOIO (em redor do qual gira a alavanca), a POTÊNCIA (que é a força que solicita o deslocamento da alavanca e se acha representada pelo músculo) e a RESISTÊNCIA (força que deve ser vencida).

Segundo a atuação do ponto de apoio, da potência e da resistência, distinguem-se três tipos de alavancas:

- **ALAVANCA DE 1ª ORDEM OU INTERFIXA** (fig.14A) é a que tem o ponto de apoio (a) localizado entre o ponto de aplicação da resistência (r) e o ponto de aplicação da potência (p).
- **ALAVANCA DE 2ª ORDEM OU INTERRESISTENTE** (fig.14B) é aquela que tem o ponto de aplicação da resistência (r) localizado entre o ponto de apoio (a) e o ponto de aplicação da potência (p).
- **ALAVANCA DE 3ª ORDEM OU INTERPOTENTE** (fig.14C) Quando o ponto de aplicação da potência (p) encontra-se entre o ponto de apoio (a) e o ponto de aplicação da resistência (r).

No aparelho locomotor encontram-se os três tipos de alavancas, em proporções diferentes.

- As alavancas de 1ª ordem (fig.14A) são relativamente abundantes. A cabeça, mantida em posição sobre a coluna vertebral, oferece-nos um exemplo. O ponto de apoio (a) corresponde à articulação da cabeça com a 1ª vértebra cervical; a resistência (r) está representada pelo peso da cabeça que tende a cair para frente; e a potência (p) é representada pelos músculos da nuca que se estendem da porção posterior da coluna vertebral à face posterior da cabeça e equilibram a resistência.

- As alavancas de 2ª ordem (fig.14B) são muito raras no aparelho locomotor. No homem temos um exemplo quando se eleva o calcanhar e todo o peso do corpo descansa sobre a ponta dos pés. Nesse movimento o ponto de apoio (a) no solo corresponde à extremidade distal dos metatarsianos, a potência (p) é representada pelos músculos posteriores da perna que se inserem no osso calcâneo, onde está localizado o ponto de aplicação da potência, e, por fim, a resistência (r) acha-se representada pelo peso do corpo, estando o ponto de aplicação da resistência localizado na articulação talocrural (articulação entre os ossos tálus, tíbia e fíbula), portanto, entre o ponto de apoio e o ponto de aplicação da potência.

- As alavancas de 3ª ordem (fig.14C) são as mais freqüentes. São encontradas na maioria dos movimentos da extremidade dos membros, especialmente nos movimentos de flexão e de extensão. A flexão do antebraço sobre o braço oferece-nos um exemplo bem evidente. Neste caso, o ponto de apoio (a) está representado pela articulação do cotovelo, a resistência (r) está representada pelo peso do antebraço e da mão, e a potência (p) acha-se representada pelos músculos flexores do antebraço, estando o ponto de aplicação localizado nos ossos do antebraço, onde se inserem os referidos músculos. Vê-se, então, que a potência está colocada entre a resistência e o ponto de apoio, fato que caracteriza uma alavanca de 3ª ordem.

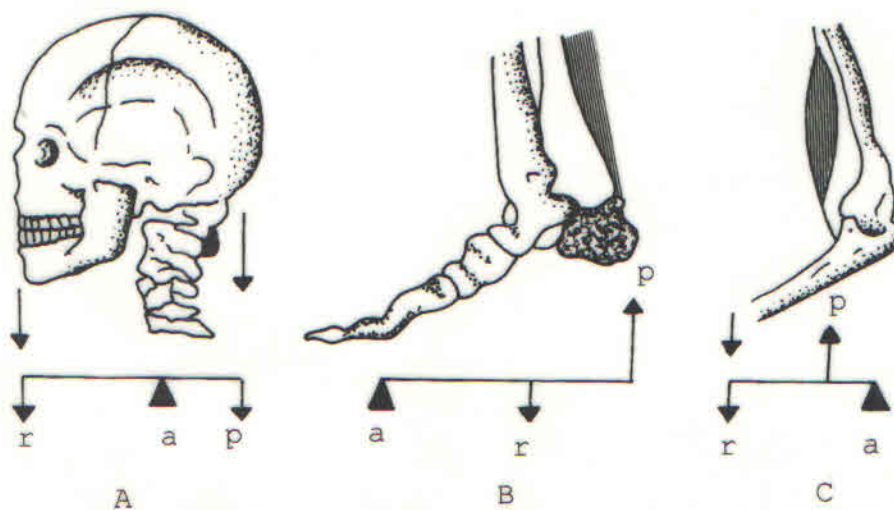


Fig.14A - Alavanca de 1ª ordem. B - Alavanca de 2ª ordem.  
 C - Alavanca de 3ª ordem. r - resistência; a - ponto de apoio;  
 p - potência.